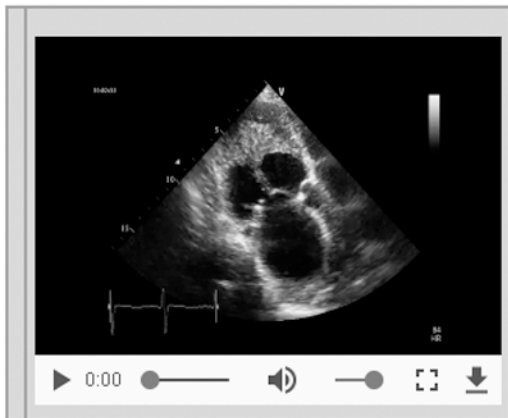


PROVA TIPO A

Questão 1:

Considere que um paciente com quadro de dispneia a médios esforços realizou ecocardiograma transtorácico.

De acordo com as imagens obtidas, qual é o **provável** diagnóstico etiológico?

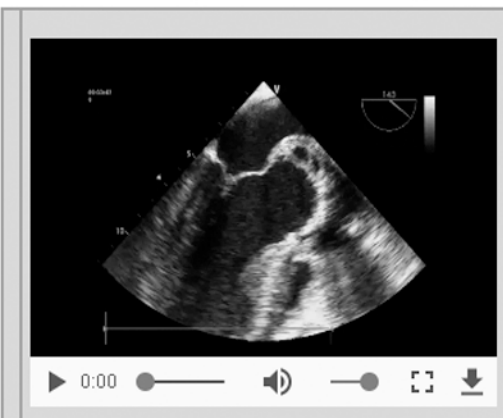


- A) Sarcoidose.
- B) Doença de Fabry.
- C) Cardiopatia associada à radioterapia.
- D) Endomiocardiofibrose.
- E) Hemocromatose.

Questão 2:

Considere que um paciente de 67 anos de idade, gênero masculino, com antecedente de hipertensão arterial sistêmica, dislipidemia e troca valvar aórtica por prótese biológica há dois anos, foi submetido à prostatectomia parcial há 30 dias e apresenta evolução com queda do estado geral.

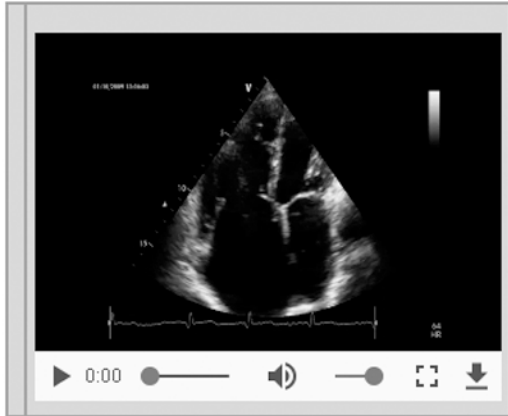
Ao analisar as imagens do seu ecocardiograma transesofágico, pode-se afirmar que:



- A) a contratilidade do septo ventricular é normal.
- B) os achados são habituais do pós-operatório de troca valvar aórtica.
- C) há evidências de trombose de bioprótese aórtica.
- D) trata-se de um abscesso paraprotético.
- E) o paciente desenvolveu um abscesso que se iniciou na base da cúspide posterior da valva mitral.

Questão 3:

Na análise das imagens ecocardiográficas transtorácicas, pode-se afirmar que:

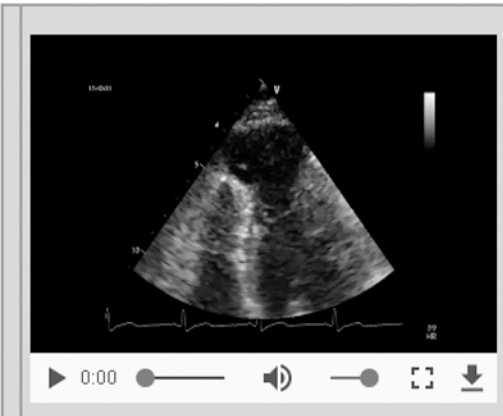

- A) o sinal de MacConnell é positivo.
- B) o diagnóstico provável é de anomalia de Ebstein.
- C) observa-se sobrecarga volumétrica e pressórica do ventrículo direito.
- D) o ápice verdadeiro é formado pelo ventrículo direito, o que sugere uma disfunção sistólica do ventrículo esquerdo.
- E) há evidências de ruptura de corda da valva tricúspide, conferindo pior prognóstico.

Questão 4:

Considere um paciente de 46 anos de idade, gênero masculino, tabagista e proveniente da Região Amazônica. Evoluiu com episódio de síncope, sendo solicitado ecocardiograma transtorácico.

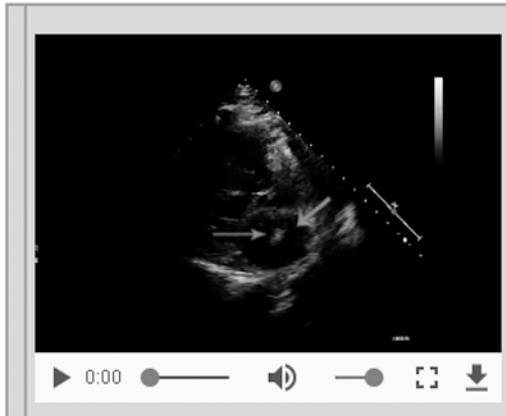
Na avaliação das imagens ecocardiográficas, pode-se afirmar que:



- A) o diagnóstico é de síndrome de Takotsubo.
- B) a função sistólica do ventrículo esquerdo é normal.
- C) trata-se de divertículo apical do ventrículo esquerdo.
- D) observa-se a presença de trombos móveis na região apical.
- E) a região apical do ventrículo esquerdo encontra-se discinética e com diminuição da espessura miocárdica.

Questão 5:

O que é a estrutura apontada pelas setas?

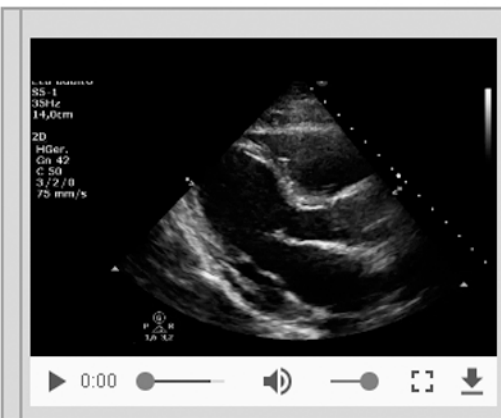


- A) Septo interatrial.
- B) Mixoma atrial.
- C) Artefato.
- D) Trombo.
- E) Rede de Chiari.

Questão 6:

Considere que uma paciente de 67 anos de idade, gênero feminino, no pós-operatório recente de cirurgia ortopédica, apresenta quadro de dor torácica típica, supradesnivelamento do segmento ST em derivações precordiais e alteração dos níveis séricos de troponina. Submetida a cineangiocoronariografia, sem evidência de obstrução coronária significativa.

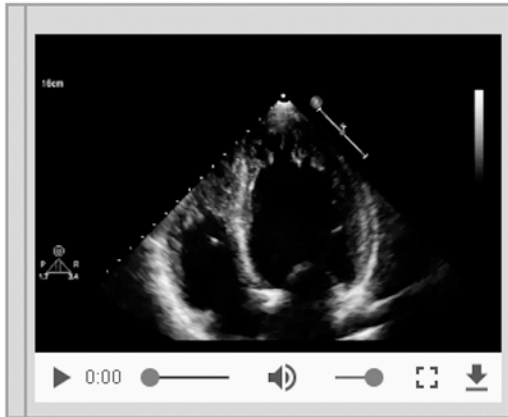
Na avaliação das imagens ecocardiográficas, pode-se afirmar que:



- A) a disfunção sistólica do ventrículo esquerdo é discreta, o que confere melhor prognóstico.
- B) diagnósticos diferenciais incluem feocromocitoma e miocardite.
- C) o comprometimento sistólico do ventrículo esquerdo é habitualmente irreversível.
- D) trata-se da forma reversa da síndrome de Takotsubo.
- E) a cineangiocoronariografia não deveria ter sido realizada, uma vez que o padrão de alteração regional de contratilidade é típico da cardiomiopatia induzida por estresse.

Questão 7:

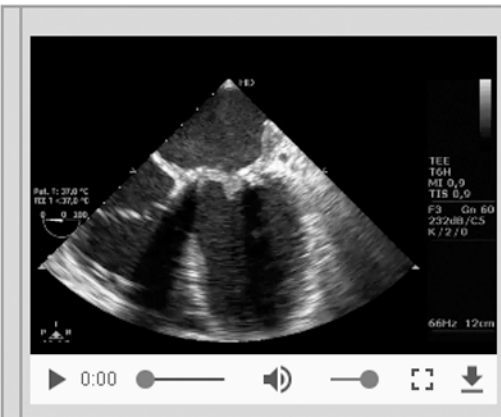
Na análise das imagens ecocardiográficas apresentadas, é **correto** afirmar:



- A) A função sistólica global e segmentar do ventrículo esquerdo está preservada.
- B) A análise de fluxo pelo Doppler colorido não demonstra perfusão entre as trabeculações na região apical do ventrículo esquerdo.
- C) O diagnóstico mais provável é o de cardiomiopatia hipertrófica apical.
- D) Na região apical do ventrículo esquerdo, nota-se uma camada epicárdica mais espessa e uma camada endocárdica mais fina, composta por recessos intertrabeculares.
- E) Nessa doença a localização das trabéculas é, geralmente, nas paredes apical lateral e inferior do ventrículo esquerdo.

Questão 8:

Em relação às imagens ecocardiográficas apresentadas, é **correto** afirmar que:



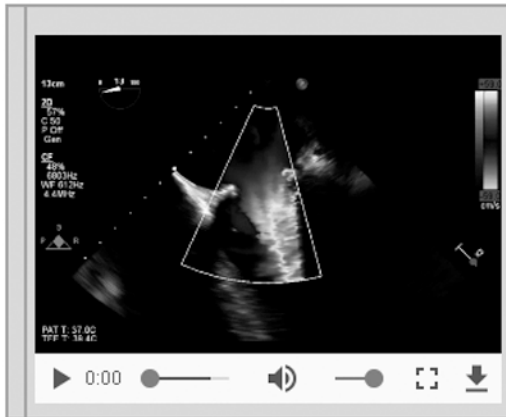
- A) a bioprótese mitral apresenta sinais de degeneração e insuficiência excêntrica ao Doppler colorido.
- B) a imagem observada em face atrial da bioprótese mitral é típica de vegetação.
- C) o diagnóstico mais provável é o de estenose mitral reumática.
- D) há sinais de trombose da bioprótese mitral.
- E) há sinais de rotura parcial de um dos folhetos da bioprótese mitral.

PROVA TIPO A

Questão 9:

Considere um paciente de 62 anos de idade, gênero masculino, com história prévia de endocardite infecciosa fúngica em valva mitral, submetido à terapia de substituição valvar. Evolui com estado subfebril inespecífico. Hemoculturas em andamento e tomografia por emissão de pósitrons (PET-CT) sem achados expressivos.

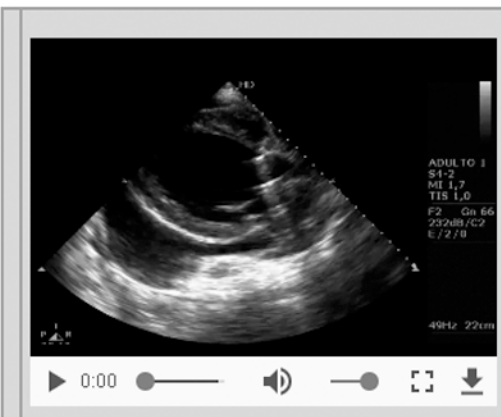
Em relação às imagens apresentadas no ecocardiograma transesofágico, é **correto** afirmar:



- A) A imagem tridimensional evidencia sinais de abscesso periprotético.
- B) Há disfunção estenótica importante em prótese biológica mitral.
- C) Nota-se imagem sugestiva de vegetação em bioprótese mitral.
- D) A imagem tridimensional evidencia rotura de folheto protético.
- E) Notam-se imagens compatíveis com excrescências em bioprótese mitral.

Questão 10:

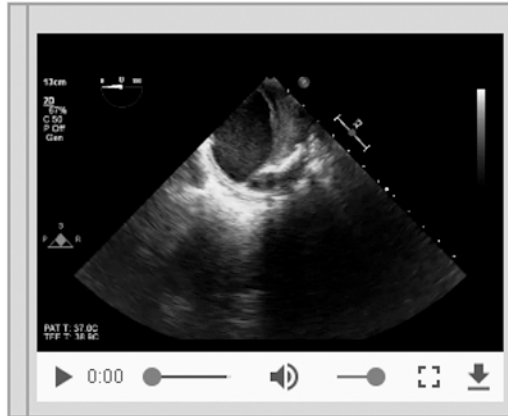
Em relação às imagens ecocardiográficas apresentadas, é **correto** afirmar que há a presença de:



- A) disfunção sistólica importante do ventrículo esquerdo e derrame pericárdico moderado, com sinais de restrição ao enchimento ventricular.
- B) derrame pericárdico importante com restrição ao enchimento ventricular e disfunção sistólica moderada do ventrículo esquerdo.
- C) derrame pericárdico importante e disfunção sistólica importante do ventrículo esquerdo, com elevadas pressões de enchimento que impedem o tamponamento cardíaco.
- D) derrame pericárdico importante com sinais de restrição ao enchimento ventricular e disfunção sistólica importante do ventrículo esquerdo.
- E) disfunção sistólica importante do ventrículo esquerdo e derrame pericárdico importante. Não é possível sugerir a presença de restrição ao enchimento ventricular.

Questão 11:

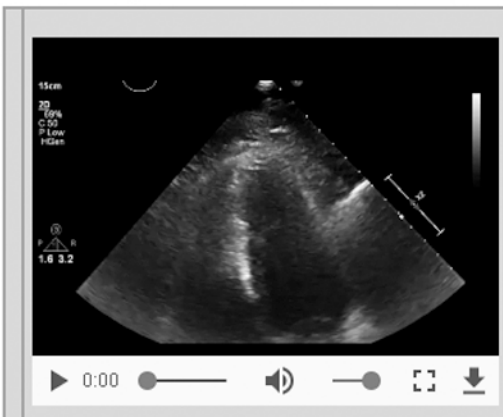
Qual é o diagnóstico das imagens ecocardiográficas apresentadas?



- A) Dissecção aguda da aorta.
- B) Trombo em aorta descendente.
- C) Dissecção crônica da aorta.
- D) Úlcera de aorta.
- E) Tubo protético com trombo em seu interior.

Questão 12:

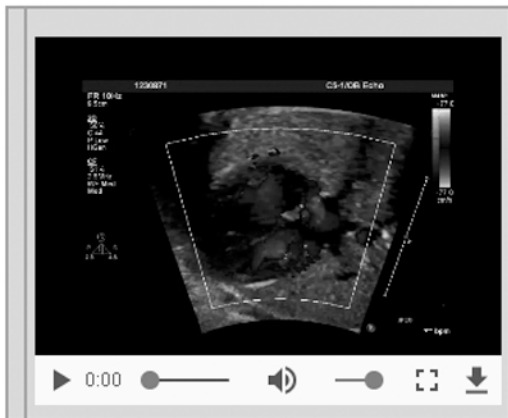
Qual é o diagnóstico das imagens ecocardiográficas apresentadas?



- A) Aneurisma apical do ventrículo esquerdo.
- B) Contraste para perfusão mostra discinesia apical do ventrículo esquerdo.
- C) Contraste para bordas mostra cardiomiopatia hipertrófica apical.
- D) Contraste para bordas mostra obliteração apical.
- E) Contraste para perfusão mostra acinesia apical do ventrículo esquerdo.

Questão 13:

Considere que uma gestante, com dor lombar, em uso de diclofenaco e buscopan composto devido a contrações prematuras, realizou ecocardiograma fetal na 35ª semana de gestação, sendo observadas imagens correspondentes a:

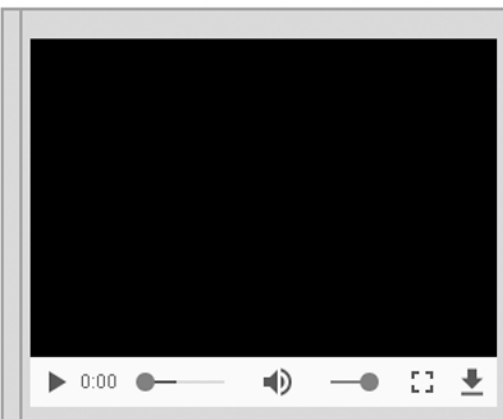


- A) coarctação de aorta.
- B) miocardiopatia dilatada.
- C) refluxo tricúspide trivial.
- D) canal arterial restritivo.
- E) estenose de ramo pulmonar.

Questão 14:

Considere que um lactente de 5 meses de idade, com história de baixo ganho ponderal, sudorese e cansaço às mamadas, irritabilidade e taquidispneia, apresentou cardiomegalia ao RX de tórax, que motivou complementar a investigação com ecocardiograma.

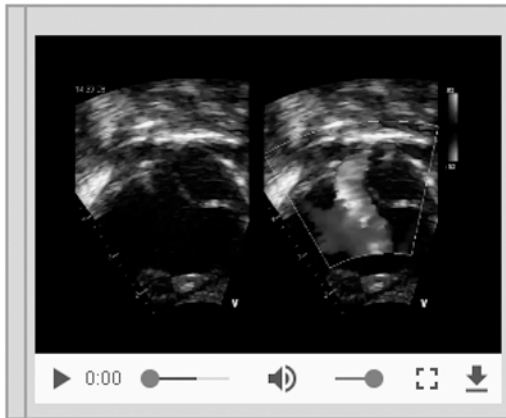
Os achados apresentados são compatíveis com:



- A) miocardiopatia dilatada.
- B) origem anômala de coronária direita.
- C) origem anômala de coronária esquerda.
- D) fístula coronária isolada.
- E) *cleft* mitral isolado.

Questão 15:

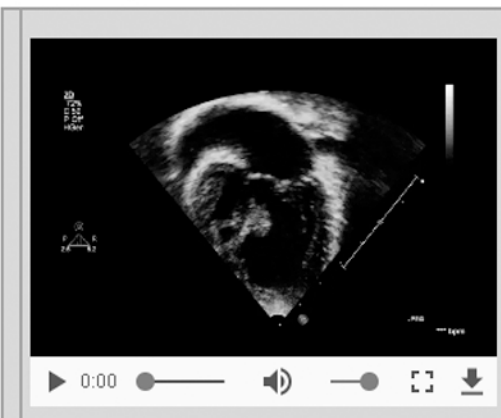
O exame de um recém-nascido com diagnóstico fetal de cardiopatia congênita crítica confirmou a hipótese pré-natal e caracterizou, ainda, a seguinte situação hemodinâmica:



- A) Comunicação interventricular ampla, com fluxo com padrão de hipertensão pulmonar.
- B) Comunicação interatrial restritiva e fluxo reverso do canal para a aorta ascendente.
- C) Disfunção sistólica do ventrículo principal e hipofluxo pulmonar.
- D) Fluxo pulmonar canal dependente e comunicação interventricular restritiva.
- E) Fluxo pulmonar canal dependente e coarctação de aorta crítica.

Questão 16:

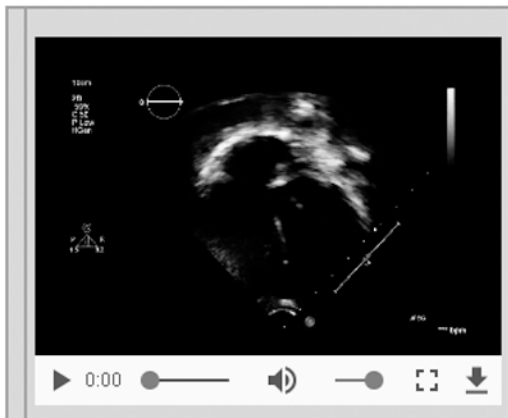
Qual é o diagnóstico do exame?



- A) Atresia tricúspide com CIVs múltiplas e veia cava superior esquerda persistente.
- B) Atresia mitral com CIVs múltiplas e drenagem anômala de veias pulmonares.
- C) Defeito do septo atrioventricular desbalanceado com veia cava superior esquerda persistente.
- D) Atresia mitral com inversão ventricular, CIVs múltiplas e veia cava superior esquerda persistente.
- E) Síndrome de hipoplasia do coração esquerdo.

Questão 17:

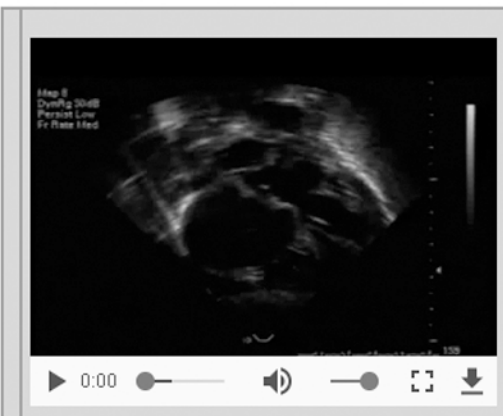
Considere um paciente em pós-operatório de tetralogia de Fallot evoluindo com aumento da área cardíaca, sendo solicitado ecocardiograma, que identificou como causa:



- A) dilatação aneurismática do tronco pulmonar.
- B) estenose importante de artéria pulmonar direita.
- C) aneurisma de via de saída do ventrículo direito.
- D) derrame pericárdico importante.
- E) fístula de coronária para o tronco pulmonar.

Questão 18:

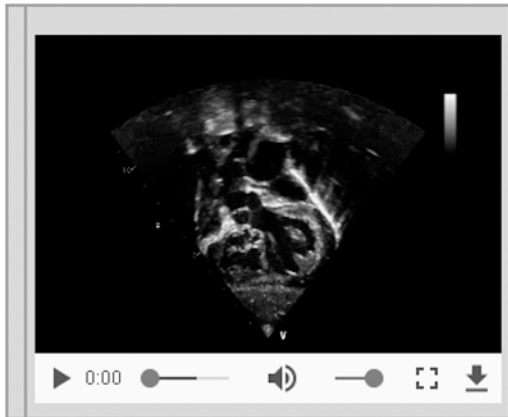
Qual é o diagnóstico?



- A) *Cor triatriatum*.
- B) Membrana supralvar mitral.
- C) Estenose de veia pulmonar.
- D) Drenagem anômala de veias pulmonares.
- E) Comunicação interatrial tipo *ostium primum*.

Questão 19:

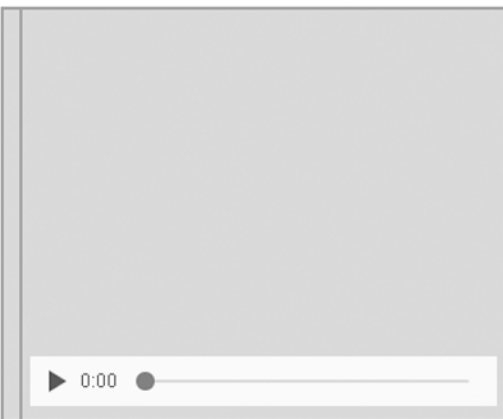
Quais os achados observados neste exame, de um lactente de 18 meses de idade?



- A) Janela aortopulmonar e hipertensão pulmonar.
- B) Comunicação interventricular duplamente relacionada e bandagem pulmonar.
- C) Tronco arterial comum e estenose pulmonar.
- D) Comunicação interventricular não relacionada e estenose supra-avalvar pulmonar.
- E) Transposição das grandes artérias e estenose supra-avalvar aórtica.

Questão 20:

Qual a cardiopatia congênita demonstrada neste exame, de um recém-nascido?



- A) Atresia pulmonar com comunicação interventricular e artérias pulmonares não confluentes.
- B) Tetralogia de Fallot com atresia pulmonar.
- C) Tronco arterial comum com origens cruzadas de ramos pulmonares.
- D) Transposição dos grandes vasos com comunicação interventricular.
- E) Dupla via de saída do ventrículo direito com estenose pulmonar e *sling* de artéria pulmonar.

Questão 21:

Considere que um paciente de 62 anos de idade, gênero masculino, foi submetido a um ecocardiograma transtorácico para avaliação da função diastólica.

Ao exame, apresenta velocidade da onda e' septal de 6 cm/seg, relação E/e' septal de 11, volume indexado do átrio esquerdo de 32 ml/m² e velocidade do refluxo tricúspide não detectável.

Assim, pode-se concluir que:

- A) a função diastólica é anormal.
- B) a função diastólica é indeterminada.
- C) provavelmente o volume do átrio esquerdo está subestimado.
- D) a função diastólica é normal.
- E) provavelmente a relação E/e' septal está hiperestimada.

PROVA TIPO A

Questão 22:

A respeito da avaliação das dimensões do ventrículo direito (VD), assinale a afirmativa **VERDADEIRA**.

- A) A medida do diâmetro basal pode hiperestimar o tamanho do VD devido ao seu formato em crescente.
- B) A medida do diâmetro proximal da via de saída do VD é menos reprodutível do que a medida do seu diâmetro distal.
- C) Nas medidas dos diâmetros proximal e distal da via de saída do VD, é importante que a imagem do VD esteja orientada obliquamente em relação à sua via de saída.
- D) As medidas das áreas do VD no trato de entrada têm a vantagem de serem obtidas a partir de imagens no final da diástole e da sístole em um mesmo plano.
- E) Nos casos de deformidades torácicas, as medidas do trato de via de saída do VD são mais acuradas.

Questão 23:

Na avaliação dos refluxos valvares, assinale a afirmativa **INCORRETA**.

- A) No refluxo valvar mitral, a presença de estenose valvar aórtica aumenta o seu volume regurgitante na proporção da raiz quadrada do aumento da pressão do ventrículo esquerdo, assumindo que a área do orifício regurgitante efetivo se mantém a mesma.
- B) A estenose valvar mitral apresenta pouco impacto direto na regurgitação valvar aórtica, embora o atraso do enchimento do ventrículo esquerdo pode teoricamente alongar o seu tempo de meia-pressão.
- C) A estenose valvar tricúspide apresenta pouco impacto direto sobre o grau do refluxo das valvas aórtica, mitral e pulmonar.
- D) A estenose valvar pulmonar, na vigência de disfunção sistólica do ventrículo direito, pode diminuir a área do refluxo regurgitante da valva tricúspide.
- E) O refluxo da valva mitral pode aumentar a pressão na artéria pulmonar e, assim, aumentar o volume regurgitante das valvas pulmonar e / ou tricúspide.

Questão 24:

Na avaliação das estenoses valvares, assinale a afirmativa **INCORRETA**.

- A) A avaliação da área valvar tricúspide pelo método de meia-pressão pode ser menos acurada do que quando esse método é utilizado para a avaliação da área valvar mitral.
- B) A avaliação da área valvar mitral pela equação de continuidade não é válida na presença de refluxo valvar mitral significativo.
- C) Na presença de hipertrofia ventricular concêntrica esquerda significativa, a avaliação da área valvar aórtica pela equação de continuidade tem boa acurácia.
- D) O método de PISA (áreas de isovelocidades proximais) permite avaliar o fluxo volumétrico mitral e, assim, determinar a área valvar mitral dividindo esse fluxo pela velocidade máxima do fluxo diastólico mitral obtido pelo Doppler contínuo.
- E) Na presença de dilatação da via de saída do ventrículo esquerdo, a área da valva aórtica pela equação de continuidade pode estar subestimada.

Questão 25:

Considere que uma paciente de 32 anos de idade, gênero feminino, foi submetida à troca de valva tricúspide por prótese biológica há 7 anos. Há dois meses, evolui com dispneia aos médios esforços.

Na avaliação ecocardiográfica da prótese biológica tricúspide, pode-se afirmar:

- A) Na pesquisa de regurgitação protética tricúspide, a avaliação pelo Doppler pulsátil é superior à avaliação pelo Doppler contínuo.
- B) A avaliação pela ecocardiografia transesofágica pode hiperestimar a velocidade e o gradiente através da prótese.
- C) A presença de dilatação das câmaras cardíacas direitas confirma o diagnóstico de refluxo protético significativo.
- D) A área protética tricúspide pode ser calculada pela fórmula $220/\text{tempo de meia-pressão}$.
- E) O cálculo da área protética é realizado por meio da divisão do volume sistólico da via de saída do ventrículo esquerdo pela integral da velocidade – tempo da prótese. Essa medida não é efetiva nos casos de refluxo protético ou valvar aórtico significativos.

Questão 26:

Na avaliação da endocardite infecciosa e suas complicações, é **correto** afirmar:

- A) Micro-organismos agressivos, como estafilococos, podem causar abscessos paravalvares em valvas nativas ou em próteses valvares, tendo predileção pela valva mitral.
- B) A sensibilidade e a especificidade para o diagnóstico de perfuração de folheto valvar são estimadas, respectivamente, em 45% e 98% para ecocardiografia transtorácica e, respectivamente, 95% e 98% para ecocardiografia transesofágica.
- C) Microcavitações observadas na região do fluxo de saída das próteses mecânicas fazem parte do diagnóstico diferencial de vegetações.
- D) A pericardite secundária à endocardite apresenta como característica derrame de grande volume.
- E) A presença de nova deiscência parcial de prótese valvar ou regurgitação valvar, em paciente com suspeita clínica de endocardite, mas sem evidência de vegetações, exclui o diagnóstico de endocardite infecciosa.

PROVA TIPO A

Questão 27:

Em relação ao uso do ecocardiograma na avaliação de fonte emboligênica, é **correto** afirmar:

- A) Dentre os principais tipos de trombos identificados no ventrículo esquerdo, o trombo mural é o que representa maior risco de embolização.
- B) Excrecências valvares são estruturas filiformes, móveis, usualmente únicas e com espessura > 2 mm, mais comumente encontradas nas valvas mitral e aórtica.
- C) As vegetações marânticas têm textura e localização semelhante às vegetações bacterianas e, apesar de ser incomum a presença de disfunção valvar significativa, podem estar relacionadas a fenômenos embólicos em até 50% dos casos.
- D) O fibroelastoma papilar é encontrado tipicamente na face ventricular da valva aórtica e na face atrial da valva mitral, semelhante à localização das vegetações endocárdicas.
- E) A calcificação do anel mitral representa causa independente de fonte cardíaca emboligênica.

Questão 28:

Em relação à avaliação ecocardiográfica dos pacientes com câncer submetidos à quimioterapia, pode-se afirmar:

- A) Alterações nos parâmetros de função diastólica são preditores independentes de cardiotoxicidade.
- B) O cálculo da fração de ejeção do ventrículo esquerdo pelo método de Simpson biplanar tem acurácia similar ao método tridimensional nessa população.
- C) A ecocardiografia sob estresse (físico ou farmacológico) deve ser utilizada para o diagnóstico precoce e subclínico de cardiotoxicidade.
- D) A queda relativa do *strain* radial é marcador precoce de cardiotoxicidade.
- E) A medida da velocidade de pico sistólico (onda s') do anel mitral ao Doppler tecidual é útil na avaliação da função sistólica longitudinal do ventrículo esquerdo.

Questão 29:

Assinale a patologia que pode causar a disfunção sistólica do ventrículo esquerdo **mais frequentemente** associada à dimensão cavitária normal ou reduzida.

- A) Sarcoidose.
- B) Hemocromatose hereditária.
- C) Distrofia muscular de Duchenne.
- D) Amiloidose.
- E) Síndrome da imunodeficiência adquirida.

Questão 30:

Assinale a afirmativa que **não** representa um preditor ecocardiográfico de desenvolvimento de sintomas ou desfecho clínico desfavorável, em pacientes assintomáticos com estenose valvar aórtica importante.

- A) *Strain* longitudinal e *strain* radial reduzidos.
- B) Velocidade aórtica de pico > 5,5 m/s.
- C) Calcificação valvar aórtica importante com rápido aumento no pico de velocidade aórtica ($\geq 0,3$ m/s/ano).
- D) Aumento no gradiente pressórico médio da valva aórtica durante o exercício > 20 mmHg.
- E) Acentuada hipertrofia ventricular esquerda.

Questão 31:

São achados ecocardiográficos na pericardite constritiva, **EXCETO**:

- A) Movimento posterior abrupto do septo ventricular na diástole precoce durante a inspiração, observado ao modo M.
- B) Dilatação da veia cava inferior, com diminuição ou ausência do seu colapso.
- C) Redução inspiratória da velocidade da onda E do fluxo mitral.
- D) Velocidade normal ou aumentada do pico sistólico do anel mitral (onda s') ao Doppler tecidual.
- E) Aumento do fluxo diastólico reverso na veia hepática durante a inspiração.

PROVA TIPO A

Questão 32:

Representam sinal de hipertensão pulmonar, **EXCETO**:

- A) Velocidade de pico da regurgitação tricúspide de 3,6 m/s.
- B) Modo M da valva pulmonar com aspecto retificado e ausência da onda A.
- C) Deslocamento do septo ventricular com ventrículo esquerdo assumindo formato de "D" no início da diástole.
- D) Menor tempo de aceleração até o pico do fluxo pulmonar.
- E) Entalhe mesossistólico na fase descendente da curva de fluxo pulmonar.

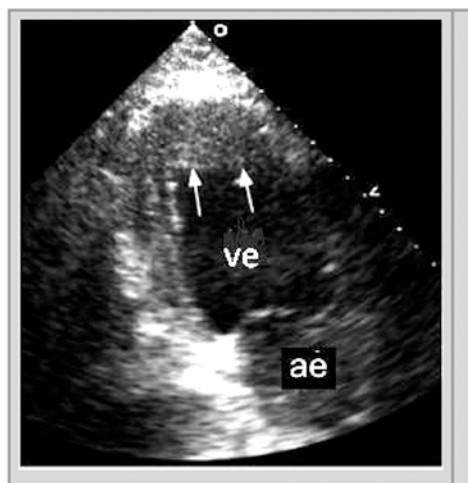
Questão 33:

Em relação ao protocolo de ecocardiograma com dobutamina em pacientes com disfunção sistólica ventricular esquerda e suspeita de estenose valvar aórtica importante com baixo gradiente, é **correto** afirmar:

- A) A dose máxima recomendada de dobutamina é de 30 mcg/kg/min.
- B) Está indicado em pacientes com área valvar aórtica $< 1,0 \text{ cm}^2$, gradiente transvalvar aórtico médio $< 40 \text{ mmHg}$ e fração de ejeção do ventrículo esquerdo $> 50\%$.
- C) Quando a frequência cardíaca excede 100 bpm ou aumenta em 10-20 bpm em relação à frequência cardíaca basal, o protocolo é interrompido.
- D) Aumento no gradiente transvalvar aórtico médio $> 40 \text{ mmHg}$, mesmo com aumento na área valvar aórtica $> 1,0 \text{ cm}^2$, é compatível com estenose importante.
- E) Débito sistólico com aumento inferior a 20% em relação ao seu valor basal é preditor de bom prognóstico.

Questão 34:

Qual é o tipo de artefato ecocardiográfico que **mais provavelmente** gerou a imagem identificada pelas setas?



- A) Sombra acústica.
- B) Refração.
- C) Artefato de campo proximal.
- D) Lobos laterais.
- E) Largura de feixe.

Questão 35:

Assinale a alternativa **CORRETA**.

- A) Quanto maior for a frequência da energia ultrassônica, maior será sua absorção pelo meio e menor perda de energia por geração de calor.
- B) A velocidade da energia ultrassônica ao atravessar um ponto é igual ao número de ondas que por ali passa na unidade de tempo (frequência) dividido pelo comprimento dessa onda.
- C) Quando a estrutura refletora é maior que o comprimento da onda ultrassônica, parte dessa onda se difrata e parte é absorvida, fazendo com que o objeto ressoe.
- D) A extensão do campo proximal do feixe do ultrassom é diretamente proporcional ao quadrado do raio do transdutor e inversamente proporcional ao comprimento de onda da energia ultrassônica.
- E) A quantidade de energia ultrassônica refletida é diretamente proporcional à diferença de densidade entre dois meios e se propaga de forma oblíqua em um meio de densidade homogênea.

PROVA TIPO A

Questão 36:

Considere que um paciente de 50 anos de idade, com história de troca valvar aórtica recente, apresenta velocidade sistólica transvalvar de pico de 2,7 m/s e índice da velocidade Doppler de 0,35.

Esses valores são:

- A) altos e sugerem discrepância hemodinâmica entre o orifício efetivo aórtico e a superfície corporal do paciente (*mismatch*).
- B) dependentes do tamanho da prótese e da presença de regurgitação mitral, respectivamente.
- C) dependentes do débito cardíaco e do tamanho da via de saída do ventrículo esquerdo, respectivamente.
- D) anormais e sugerem que a valva implantada foi biológica.
- E) baixos e indicam que o paciente tem baixo débito cardíaco.

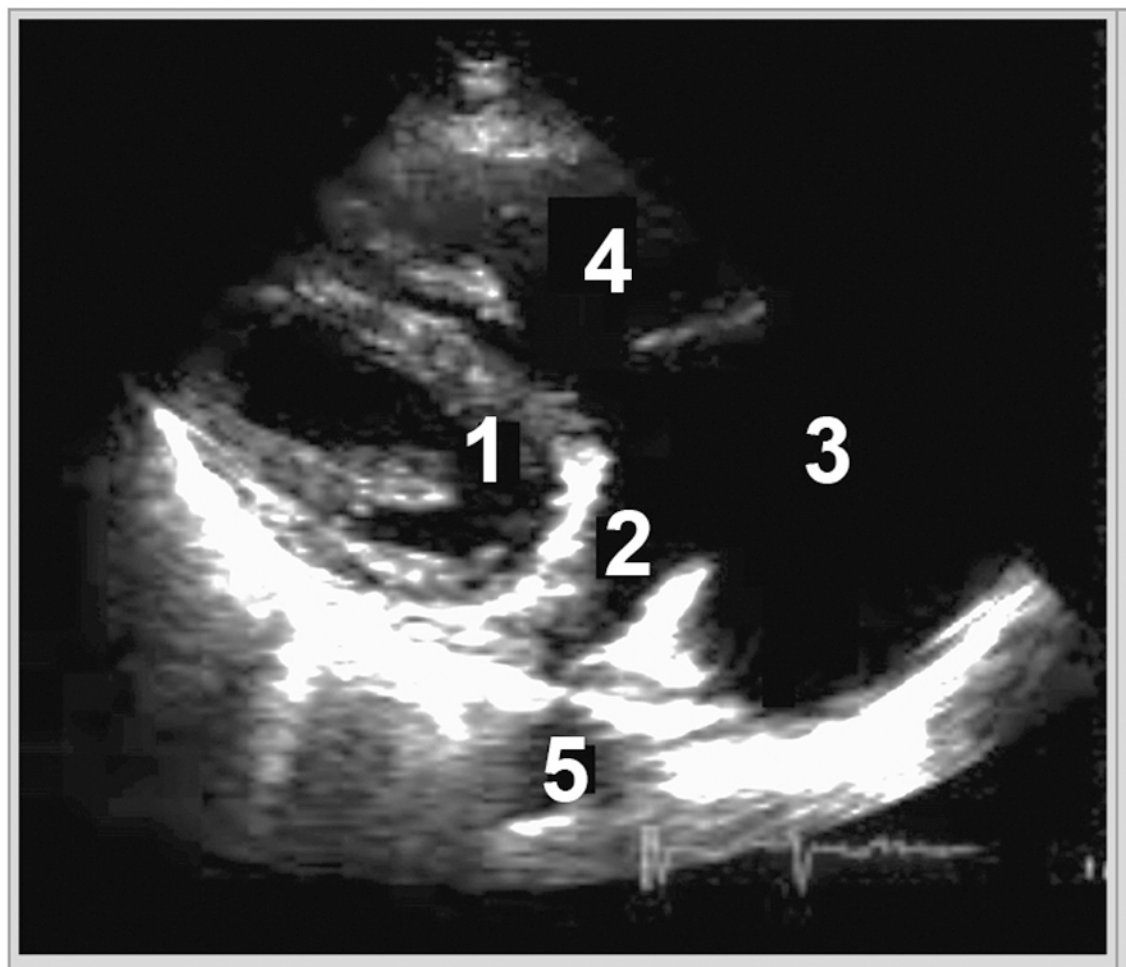
Questão 37:

Sobre a equação de continuidade, é **incorreto** afirmar:

- A) Tem como base a Segunda Lei de Newton sobre a Termodinâmica e está relacionada à conservação das massas.
- B) Pode ser aplicada em associação à equação Doppler e assume que a taxa de fluxo volumétrico no sistema cardiovascular é constante.
- C) O produto da integral velocidade-tempo pela área de um ponto proximal é igual ao produto da integral velocidade-tempo pela área em um ponto distal no sistema cardiovascular.
- D) Pode ser utilizada para o cálculo do orifício valvar mitral por meio da área de isovelocidade proximal.
- E) A velocidade proximal e a aceleração são variáveis que podem ser ignoradas em sua fórmula simplificada.

Questão 38:

As estruturas mostradas na figura a seguir correspondem:



- A) 1. Valva aórtica / 2. Artéria pulmonar direita / 3. Tronco pulmonar aneurismático / 4. Ventrículo direito / 5. Aorta descendente.
- B) 1. Ventrículo esquerdo / 2. Seio coronário / 3. Átrio direito / 4. Ventrículo direito / 5. Aorta descendente.
- C) 1. Ventrículo esquerdo / 2. Apêndice atrial esquerdo / 3. Apêndice atrial direito / 4. Ventrículo direito / 5. Seio coronário.
- D) 1. Ventrículo esquerdo / 2. Artéria pulmonar direita / 3. Tronco pulmonar aneurismático / 4. Ventrículo direito / 5. Aorta descendente.
- E) 1. Ventrículo esquerdo / 2. Veia cava inferior / 3. Átrio direito / 4. Porção atrializada do ventrículo direito / 5. Seio coronário.

PROVA TIPO A

Questão 39:

Em relação ao ecocardiograma em corações transplantados, assinale a alternativa **INCORRETA**.

- A) Entre os achados ecocardiográficos de rejeição aguda, estão o derrame pericárdico e o espessamento miocárdico.
- B) A redução da função sistólica é um fenômeno tardio e, portanto, não deve ser utilizado para monitorização da rejeição aguda.
- C) O Doppler de veias pulmonares é um bom parâmetro para prever rejeição aguda.
- D) As velocidades de movimentação tecidual do coração transplantado são menores no pós-operatório precoce e tendem a aumentar no pós-operatório tardio.
- E) O coração transplantado frequentemente apresenta fusão das ondas de influxo mitral com a retirada da inervação.

Questão 40:

Considere que um paciente de 42 anos de idade, gênero masculino, apresentou dor precordial aos esforços e dispneia. Foi diagnosticado com cardiomiopatia hipertrófica. Analise as recomendações a seguir.

- I. Ecocardiograma de triagem anual.
- II. Ecocardiograma de triagem anual para os adolescentes.
- III. Ecocardiograma de triagem a cada 5 anos para os adultos.
- IV. Ecocardiograma, se houver sintomas de cardiomiopatia hipertrófica.

É(são) recomendação(ões) apropriada(s) para os familiares de primeiro grau desse paciente:

- A) I, apenas.
- B) II e IV, apenas.
- C) II e III, apenas.
- D) II, III e IV, apenas.
- E) IV, apenas.

Questão 41:

Sobre a avaliação de forame oval pérvio, assinale a alternativa **CORRETA**.

- A) O mapeamento com fluxo em cores detecta fluxo através do forame oval patente quando este se "estica" e se abre por diferença das pressões interatriais, pois o fluxo é constante e pode ser detectado prontamente usando-se essa técnica.
- B) Contraste ecocardiográfico com solução salina agitada pode ser usado no ecocardiograma transtorácico para detecção de forame oval patente com razoável sensibilidade e especificidade, pois esse exame é considerado o padrão de referência.
- C) As microbolhas geradas após agitação da solução salina são muito pequenas, passam através da vasculatura pulmonar normal e são detectadas pelo ecocardiograma pela sua alta ecogenicidade.
- D) O aparecimento das microbolhas no átrio esquerdo, 3-6 batimentos cardíacos após a opacificação do átrio direito, é considerado positivo para fluxo intracardiaco, como forame oval patente.
- E) Doppler transcraniano é um método de imagem alternativo para detecção de forame oval patente, podendo definir a localização do *shunt* e eventuais anormalidades associadas.

Questão 42:

Podem ser consideradas características anatômicas constantes em todos os tipos de defeito de septo atrioventricular:

- A) Valvas atrioventriculares inseridas no mesmo plano; deslocamento anterior da aorta; desproporção entre as vias de entrada e de saída do ventrículo esquerdo; via de saída do ventrículo esquerdo alongada; fenda da valva atrioventricular esquerda orientada para o septo interventricular.
- B) Balanceamento das câmaras ventriculares; rotação anti-horária dos músculos papilares do ventrículo esquerdo; ausência do septo atrioventricular; valva aórtica desencaixada e deslocada anterosuperiormente.
- C) Balanceamento das câmaras atriais; fenda da valva atrioventricular esquerda orientada para a via de saída do ventrículo esquerdo; comunicação interatrial *ostium primum*; rotação horária dos músculos papilares do ventrículo esquerdo; valva atrioventricular comum.
- D) Valva atrioventricular comum com 5 folhetos; deslocamento superior da aorta; via de saída do ventrículo esquerdo alongada; rotação horária dos músculos papilares do ventrículo esquerdo; comunicação interventricular de via de entrada.
- E) Passagem de fluxo do ventrículo esquerdo para o átrio direito; rotação anti-horária dos músculos papilares do ventrículo esquerdo; valvas aórtica e pulmonar deslocadas anterosuperiormente e desencaixadas; via de saída do ventrículo esquerdo alongada e estreitada (*gooseneck*).

PROVA TIPO A

Questão 43:

Em relação às comunicações interventriculares (CIVs), é **incorreto** afirmar:

- A) Não há correspondência entre os aspectos do septo entre os lados ventriculares direito e esquerdo.
- B) Pela visão ventricular direita, o septo pode ser dividido em 4 zonas diferentes: via de entrada, trabecular, via de saída e membranosa.
- C) Pela visão ventricular esquerda, as CIVs são classificadas de acordo com sua localização em defeitos anteriores, posteriores, médio-musculares e apicais.
- D) As comunicações perimembranosas correspondem a cerca de 80% dos casos, e as musculares, a cerca de 5% a 20%.
- E) Qualquer das valvas (mitral, tricúspide, aórtica e pulmonar) pode ter correlação de contiguidade com uma comunicação interventricular.

Questão 44:

São objetivos do exame ecocardiográfico na avaliação da comunicação interventricular:

- A) Determinar a localização e o tamanho da comunicação, sua relação com as estruturas vizinhas, sua repercussão hemodinâmica e medir o gradiente intraventricular.
- B) Determinar a localização e o tamanho da comunicação, sua relação com as estruturas vizinhas, sua repercussão hemodinâmica e avaliar a direção do fluxo transeptal.
- C) Determinar a posição e a medida da comunicação, sua relação com as estruturas dos defeitos associados, medir o gradiente interventricular e avaliar a função biventricular.
- D) Classificar a comunicação quanto à medida, sua relação com as estruturas vizinhas, repercussão hemodinâmica pelo QP:QS e estimar a pressão pulmonar pelo gradiente intraventricular.
- E) Determinar o tamanho e a localização da comunicação em relação aos vasos, sua repercussão hemodinâmica pela dimensão das câmaras, pesquisar lesões associadas e estimar a pressão pulmonar pelo fluxo tricúspide.

Questão 45:

Dentre as características anatômicas dos tipos de defeitos do septo atrioventricular (DSAV), qual a **mais provável** de determinar obstrução na via de saída do ventrículo esquerdo?

- A) Comunicação interventricular de via de entrada ampla, com extensão subaórtica.
- B) Folheto anterior da valva atrioventricular inserido apenas nas paredes livres tipo C de Rastelli.
- C) Valva atrioventricular com duplo orifício à esquerda.
- D) Valva atrioventricular única apresentando dois orifícios e comunicação interatrial (DSAV parcial).
- E) Defeito do septo atrioventricular desbalanceado.

Questão 46:

Considere que um recém-nascido portador de hipoplasia do coração esquerdo é submetido a procedimento híbrido, sendo extubado nas primeiras 24 horas. Evoluiu com cianose importante, sinais de baixo débito e parada cardiorrespiratória revertida; sendo solicitado ecocardiograma de urgência.

Qual dos achados a seguir explica o evento?

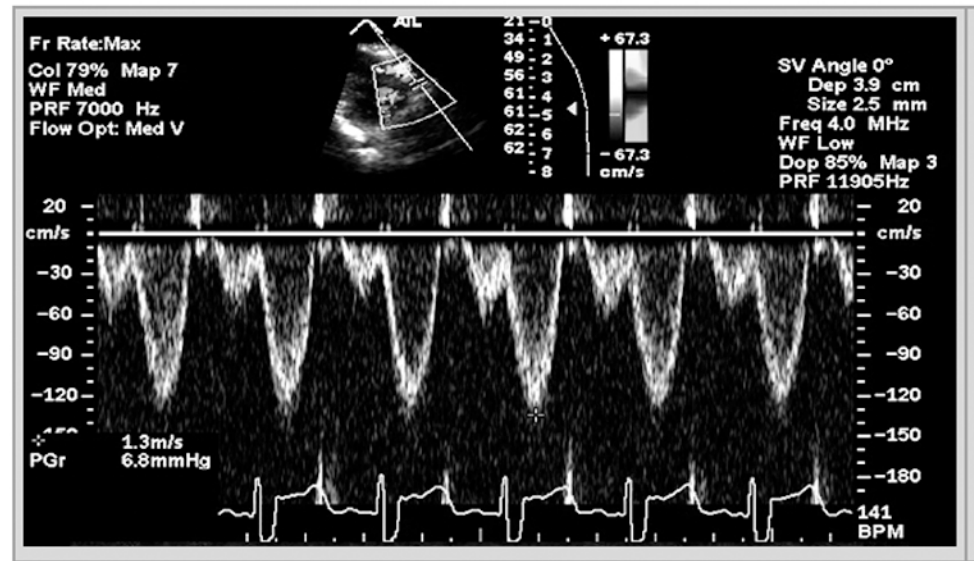
- A) Bandagem em artérias pulmonares com gradiente sistólico de 20 mmHg, sem componente diastólico.
- B) Comunicação interatrial tipo fossa oval medindo 3 mm de diâmetro, com fluxo átrio esquerdo-átrio direito com velocidade de 2 m/s.
- C) Função sistólica do ventrículo direito limitrofe, com mudança fracional da área (FAC) de 35%.
- D) *Stent* bem posicionado em canal arterial com fluxo anterógrado com gradiente máximo de 15 mmHg.
- E) *Stent* bem posicionado com fluxo retrógrado em aorta ascendente com gradiente máximo de 18 mmHg.

PROVA TIPO A

Questão 47:

Analise a imagem a seguir.

O Doppler convencional da artéria pulmonar ilustrado é compatível com:



- A) disfunção sistólica do ventrículo direito.
- B) estenose infundibular residual em pós-operatório de tetralogia de Fallot.
- C) fisiologia restritiva do ventrículo direito.
- D) hipertensão pulmonar.
- E) estenose de artéria pulmonar.

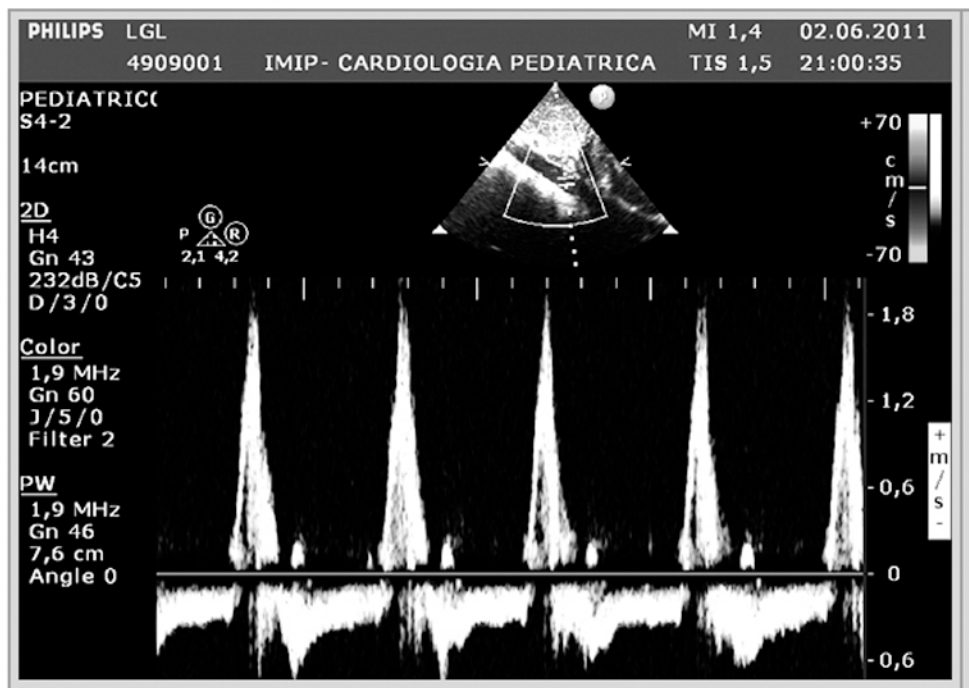
Questão 48:

Analise a imagem a seguir.

O Doppler pulsátil da aorta abdominal ilustrado pode ser encontrado em casos de:

- I. Tronco arterial comum tipo I sem estenose da valva troncual.
- II. Recém-nascido com persistência do padrão fetal.
- III. Tunel aorta-ventrículo esquerdo.
- IV. *Shunt* sistêmico pulmonar hiperfuncionante.
- V. Janela aortopulmonar.

Estão **corretas** as afirmativas:



- A) I e II, apenas.
- B) III e IV, apenas.
- C) I, II, III, IV e V.
- D) I, III e IV, apenas.
- E) I, III, IV e V, apenas.

Questão 49:

Em relação às técnicas avançadas quantitativas para avaliação da função ventricular, assinale a alternativa **INCORRETA**.

- A) Os sistemas tridimensionais em tempo real disponibilizam três modos de aquisição: tempo real, ângulo fechado; *zoom*, ampliado; e ângulo aberto.
- B) No Doppler tecidual, as velocidades miocárdicas são mais altas na base do coração e diminuem à medida que se aproximam do ápice.
- C) As alterações agudas da pré-carga não afetam claramente as velocidades teciduais, mas isso é mais evidente nas condições de sobrecarga crônica.
- D) Velocidades basais sistólicas do Doppler tecidual reduzidas no septo e parede lateral em pacientes com estenose da valva aórtica sugerem que a função sistólica longitudinal está reduzida nesse grupo.
- E) Nas crianças com comunicações interventriculares, as velocidades basais do Doppler tecidual estão ligeiramente reduzidas, principalmente no septo basal, embora normais nas paredes laterais. Isto é compatível com a função sistólica preservada desses pacientes.

PROVA TIPO A

Questão 50:

Na avaliação de pacientes portadores de cardiopatias congênitas que foram submetidos à troca valvar por próteses, assinale a afirmativa **INCORRETA**.

- A) O tempo de meia-pressão (PHT) está prolongado se a valva mitral estiver obstruída, mas está normal ou reduzido se o aumento no gradiente for secundário à insuficiência.
- B) A integral da velocidade de fluxo (VTI) da via de saída do ventrículo esquerdo está reduzida se o aumento da velocidade de fluxo através da prótese mitral for secundário à regurgitação importante.
- C) Nos casos de obstrução de prótese aórtica, a relação da integral da velocidade de fluxo (VTI) da via de saída do ventrículo esquerdo pela integral da velocidade de fluxo (VTI) da valva aórtica está diminuída, assim como nos casos de alto débito.
- D) Os jatos periprotéticos anteriores são mais bem visibilizados com o ecocardiograma transtorácico, e os jatos posteriores, com o ecocardiograma transesofágico.
- E) Define-se desproporção paciente-prótese (*mismatch*) importante quando a área de abertura efetiva da prótese aórtica indexada pela superfície corpórea for igual ou menor que $0,6 \text{ cm}^2/\text{m}^2$.

Questão 51:

Analise as afirmações a seguir em relação à atresia pulmonar com septo íntegro:

- I. Há um espectro variável da morfologia, de acordo com o tamanho do ventrículo direito.
- II. Fístulas coronárias podem estar presentes no Tipo II.
- III. Refluxo tricúspide costuma estar presente no Tipo I.
- IV. O tamanho do anel valvar tricúspide correlaciona-se com o tamanho do ventrículo direito.
- V. A maioria dos pacientes tem forame oval patente; apenas cerca de 20% têm comunicação interatrial *ostium secundum*.

Quantas afirmações estão **CORRETAS**?

- A) Uma.
- B) Duas.
- C) Três.
- D) Quatro.
- E) Cinco.

Questão 52:

Sobre alterações da conexão ventriculoarterial, é **correto** afirmar:

- A) Na transposição das grandes artérias sem comunicação interventricular, o infundíbulo subpulmonar está presente na maioria dos casos (75%), devendo ser relatado no laudo pelo risco de obstrução subaórtica após a cirurgia de Jatene.
- B) Presença de comunicação interventricular de via de entrada está comumente associada a *straddling* e *overriding* da valva mitral.
- C) Na transposição corrigida das grandes artérias (L-TGA), o septo interventricular está posicionado perpendicularmente ao plano frontal do tórax.
- D) Uma das alterações coronarianas mais frequentes é o óstio coronariano direito isolado, o qual deve ser suspeitado caso não seja visibilizado o óstio esquerdo.
- E) Na transposição corrigida das grandes artérias (L-TGA), a aorta é anterior e está à direita da artéria pulmonar na maioria dos casos.

Questão 53:

Um recém-nascido a termo com 10 horas de vida foi encaminhado para UTI cardiológica por cianose importante. À ausculta cardíaca, foi detectado sopro sistólico regurgitativo em foco tricúspide de forte intensidade. O ecocardiograma evidenciou *situs solitus* com conexões normais, ventrículo direito com dimensões normais e hipertrofia importante, valva tricúspide espessada com refluxo importante, ausência de fluxo anterógrado em valva pulmonar com mínimo refluxo e canal arterial amplo com fluxo direcionado da aorta para o tronco pulmonar.

Com base nesses achados, pode-se afirmar:

- A) Trata-se de anomalia de Ebstein e valva pulmonar imperfurada; a hipertrofia importante do ventrículo direito é achado comum nessa cardiopatia.
- B) A insuficiência tricúspide é devida à displasia valvar, e a ausência de fluxo pulmonar, à valva pulmonar atresia.
- C) O quadro é compatível com valva pulmonar imperfurada, e a insuficiência tricúspide é secundária.
- D) O diagnóstico é estenose crítica da valva pulmonar, com insuficiência tricúspide secundária.
- E) Trata-se de persistência de padrão fetal da circulação pulmonar.

PROVA TIPO A

Questão 54:

Em relação às anomalias da via de saída dos ventrículos, é **correto** afirmar:

- A) No túnel aorta-ventrículo esquerdo, observa-se fluxo reverso margeando o septo interventricular – mimetizando a comunicação interventricular subaórtica em alguns casos –, além de dilatação do anel aórtico e da aorta ascendente.
- B) A abertura aórtica do túnel aorta-ventrículo esquerdo está abaixo da origem das artérias coronárias.
- C) O túnel aorta-ventrículo esquerdo não costuma apresentar alterações de espessura e dimensões cardíacas, com exceção da dilatação do ventrículo esquerdo.
- D) O túnel aorta-ventrículo direito é uma malformação rara que pode acompanhar a estenose pulmonar valvar crítica.
- E) A valva aórtica não costuma apresentar alteração anatômica (apenas funcional) no túnel aorta-ventrículo esquerdo.

Questão 55:

Em relação à anomalia conotruncal, assinale a alternativa **CORRETA**.

- A) Um dos diagnósticos diferenciais de tetralogia de Fallot é a dupla câmara de ventrículo direito. Apesar de ambos, comumente, apresentarem tronco e artérias pulmonares normais, o segundo não apresenta desvio anterior do infundíbulo, sendo a obstrução subpulmonar causada por hipertrofia infundibular ou por banda moderadora.
- B) Na tetralogia de Fallot com agenesia de valva pulmonar, há importante estenose infundibular. A valva pulmonar apresenta válvulas rudimentares, o anel valvar costuma ser de diâmetro normal e as artérias pulmonares são aneurismáticas.
- C) A veia inominada infra-aórtica é um achado comum tanto na tetralogia de Fallot quanto na dupla via de saída do ventrículo direito.
- D) No pós-operatório de correção total da dupla via de saída de ventrículo direito, pode haver obstrução subaórtica por hipertrofia conal progressiva. Esse achado é muito raro na tetralogia de Fallot.
- E) A maioria dos pacientes com tetralogia de Fallot apresenta coronárias normais e arco aórtico à direita.

Questão 56:

Na avaliação ecocardiográfica de complicações da cirurgia tipo Glenn:

- I. Estenose da artéria pulmonar direita no local da anastomose do Glenn é uma complicação cirúrgica, e seu diagnóstico é dado pela velocidade do fluxo ao estudo com Doppler pulsátil ou contínuo.
- II. A presença de cianose pode ser justificada pela obstrução da anastomose, persistência de *shunts* (fenestrações) e comunicações entre uma veia cava superior esquerda e o átrio esquerdo.
- III. O fluxo na veia cava superior, obtido pelo mapeamento em cores, no plano supraesternal, deve ser positivo, direcionado da veia cava superior para a artéria pulmonar direita.
- IV. Na suspeita de fístulas arteriovenosas pulmonares, o estudo com solução salina agitada em veia periférica de membro inferior é suficiente para o diagnóstico.

Em relação às afirmativas anteriores:

- A) todas são verdadeiras.
- B) somente II é falsa.
- C) somente I e IV são verdadeiras.
- D) somente III e IV são falsas.
- E) todas são falsas.

Questão 57:

Assinale a alternativa que apresenta característica(s) **incorreta(s)** dos marcadores anatômicos ecocardiográficos preditores de mortalidade no reparo biventricular em pacientes com estenose aórtica e ventrículo esquerdo com dimensões limitrofes.

- A) Ápice cardíaco não formado pelo ventrículo esquerdo e presença de fibroelastose.
- B) Volume diastólico final reduzido do ventrículo esquerdo (menor que 60% do normal).
- C) Anel da valva mitral menor que 9 mm e dimensão da via de entrada do ventrículo esquerdo menor que 25 mm.
- D) Área do ventrículo esquerdo menor que 4 cm².
- E) Valor indexado do volume diastólico final do ventrículo esquerdo menor que 20 ml/m².

PROVA TIPO A

Questão 58:

Nas anomalias isoladas do arco aórtico, é **correto** afirmar:

- A) As imagens do segmento transversal da aorta podem ser conseguidas na incidência de eixo longitudinal supraesternal. A angulação anterior do transdutor possibilita a demonstração da artéria inominada.
- B) A ausência da bifurcação da artéria inominada com arco aórtico à direita sugere a existência de artéria subclávia direita anômala.
- C) Na coarctação da aorta grave, o Doppler pulsátil da aorta abdominal demonstra sinal atenuado de baixa velocidade e presença de inversão do fluxo no início da diástole.
- D) O Doppler colorido e o espectral não ajudam a diferenciar a presença de *sling* da artéria pulmonar esquerda das outras estruturas, como canal arterial patente ou apêndice atrial esquerdo.
- E) Após o reparo bem-sucedido da coarctação da aorta sem obstrução residual, é comum detectar aumento da velocidade de pico sistólica através da área do reparo cirúrgico, sendo o perfil Doppler normal em outros aspectos.

Questão 59:

Não é achado ecocardiográfico comum na tetralogia de Fallot com agenesia de valva pulmonar:

- A) dilatação aneurismática do tronco e artérias pulmonares.
- B) disfunção sistólica ventricular direita ou biventricular.
- C) desvio anterior do septo infundibular.
- D) canal arterial patente.
- E) cavalgamento da aorta superior a 50%.

Questão 60:

Na avaliação ecocardiográfica do coração funcionalmente univentricular depois da cirurgia de Fontan, assinale a alternativa **INCORRETA**.

- A) Para melhor avaliação da circulação de Fontan, recomenda-se a redução do limite *Myquist* para menos de 60 cm/s.
- B) Os métodos utilizados para avaliar a função do ventrículo sistêmico na cirurgia de Fontan adquirem valor adicional quando são acompanhados ao longo do tempo, de forma a detectar tendências no mesmo paciente.
- C) As técnicas do Doppler pulsátil foram validadas nos pacientes com fisiologia univentricular.
- D) A existência de contraste espontâneo em veias hepáticas e veia cava inferior está associada à lentidão do fluxo sanguíneo e não tem relação à redução do débito cardíaco.
- E) Prolongamento significativo (maior que 28 ms) da onda A reversa pulmonar com relação à duração da onda A da valva atrioventricular é um sinal confiável de elevação de pressão de enchimento, mesmo com a circulação de Fontan.

Questão 61:

Considere que um paciente de 59 anos de idade, gênero masculino, com *diabetes mellitus* e hipertensão arterial sistêmica, apresentou quadro de dor torácica intensa, sendo realizado o diagnóstico de dissecação de aorta do tipo I de DeBakey. Foi submetido a tratamento cirúrgico com boa evolução. No segmento clínico, realizou ecocardiograma transesofágico (ETE) de controle.

Sobre os possíveis achados desse exame, assinale a alternativa **CORRETA**.

- A) A presença de um orifício de entrada > 10 mm corresponde a melhor prognóstico.
- B) A presença de trombose parcial da falsa luz pode ser considerada como sinal indireto da pressão aumentada em seu interior e, portanto, um pior prognóstico.
- C) O diâmetro da aorta aumentado não é um preditor de complicações, pois, segundo a Lei de Laplace, diâmetros aórticos maiores estão associados a uma diminuição do estresse de parede.
- D) Um pequeno orifício de reentrada distal tem um papel protetor no aumento da pressão na falsa luz na presença de um grande orifício de entrada proximal.
- E) A compressão da luz verdadeira não está relacionada a um maior risco de complicações.

Questão 62:

Sobre as lesões traumáticas da aorta, é **incorreto** afirmar:

- A) A região mais comum é o istmo aórtico, seguida pela aorta ascendente e pela aorta diafragmática.
- B) A aorta ascendente distal não é visibilizada de forma adequada pela ecocardiografia transesofágica.
- C) O contorno aórtico deformado pode estar relacionado com a presença de pseudoaneurisma.
- D) A lâmina de dissecação tende a ser paralela à parede da aorta, propiciando uma melhor visualização da falsa e verdadeira luz.
- E) Na presença de hematoma intramural, o contorno externo da aorta é inalterado.

PROVA TIPO A

Questão 63:

Qual destes parâmetros do Doppler se **melhor** correlaciona com a pressão diastólica final do ventrículo esquerdo?

- A) Relação E/e'.
- B) Relação entre o pico da velocidade sistólica e diastólica do fluxo das veias pulmonares.
- C) Velocidade de pico da regurgitação tricúspide.
- D) Diferença da duração entre a onda A retrógrada (da veia pulmonar) e a onda A da valva mitral.
- E) Tempo de desaceleração da onda E da valva mitral.

Questão 64:

A respeito da avaliação volumétrica do ventrículo esquerdo (VE), assinale a afirmativa **CORRETA**.

- A) No método de área comprimento, a área da seção transversa por planimetria do VE no terço basal no corte paraesternal eixo-curto é computada e o comprimento do ventrículo é obtido a partir do ponto médio do plano anular no corte apical de 4 câmaras.
- B) Os agentes de contraste devem ser usados quando houver necessidade de melhorar o delineamento endocárdico, porém podem fornecer volumes maiores do que as imagens sem contraste, sendo os volumes superiores aos obtidos com ressonância magnética cardíaca.
- C) O método de área comprimento assume que o VE tem um formato de projétil e pode ser utilizado para calcular o seu volume quando a definição do endocárdio apical impede um traçado preciso.
- D) Na avaliação do volume do VE, o seu comprimento é definido como a maior distância da interseção da linha reta formada pela conexão de duas seções do anel mitral com o ponto apical do contorno do VE. Recomenda-se o uso do seu maior comprimento do corte apical de 4 câmaras.
- E) As medidas volumétricas são usualmente baseadas nos traçados das interfaces entre o miocárdio não compactado e a cavidade do VE.

Questão 65:

Na avaliação hemodinâmica da ecocardiografia por meio do Doppler, é **correto** afirmar:

- A) A equação de Bernoulli é utilizada para estimar a taxa de aumento da pressão ventricular esquerda durante a fase final da diástole.
- B) Na avaliação do índice de desempenho ("performance") miocárdico, utilizam-se três intervalos de tempo (tempo de ejeção e os tempos de contração e relaxamento isovolumétricos), sendo que a disfunção sistólica está associada ao encurtamento do tempo de ejeção e do tempo de relaxamento isovolumétrico.
- C) O tempo de meia-pressão (PHT: *pressure halftime*) mitral é determinado a partir de uma curva de Doppler da velocidade espectral como o intervalo de tempo desde a velocidade mitral máxima ($V_{máx}$) até o ponto em que a velocidade cai para $V_{máx}/\sqrt{2}$ (velocidade mitral máxima dividida pela raiz quadrada de dois).
- D) A estimativa da resistência vascular pulmonar é obtida dividindo-se a integral da velocidade pelo tempo do fluxo da via de saída do ventrículo direito (em centímetros) pelo pico da velocidade do refluxo tricúspide (em metros por segundo).
- E) A medida do volume sistólico através da valva mitral é comparável ao obtido por meio da valva aórtica e tem como vantagem a maior facilidade na obtenção da amostra espectral do fluxo transvalvar e sua área transversal ao nível do anel.

Questão 66:

Qual dos seguintes achados ecocardiográficos pode ser observado quando o atraso atrioventricular programado é muito curto?

- A) Tempo de enchimento ventricular esquerdo (pré-carga) reduzido ou subótimo.
- B) Regurgitação mitral diastólica.
- C) Ausência ou interrupção do componente atrial ao Doppler do fluxo transmitral.
- D) Fusão das ondas E e A ao Doppler do fluxo transmitral.
- E) Doppler do fluxo transmitral com ondas E e A separadas e término da onda A antes do complexo QRS ao eletrocardiograma.

Questão 67:

Em relação à análise da mecânica ventricular na pericardite constritiva e na cardiomiopatia restritiva, é **correto** afirmar:

- A) O *strain* longitudinal está reduzido na pericardite constritiva e na cardiomiopatia restritiva.
- B) O *strain* circunferencial e a torção estão reduzidos na pericardite constritiva.
- C) O *strain* longitudinal está inalterado na pericardite constritiva e na cardiomiopatia restritiva.
- D) O *strain* circunferencial e a torção estão reduzidos e o *strain* longitudinal está inalterado na cardiomiopatia restritiva.
- E) O *strain* circunferencial, o *strain* longitudinal e a torção estão reduzidos na pericardite constritiva.

PROVA TIPO A

Questão 68:

Mimetizam os achados da ecocardiografia com contraste na síndrome coronariana aguda por ruptura de placa, **EXCETO**:

- A) Síndrome de Takotsubo.
- B) Dissecção aórtica Tipo A.
- C) Pericardite / miocardite aguda.
- D) Tumores cardíacos primários ou metastáticos.
- E) Cardiomiopatia hipertrófica apical.

Questão 69:

Considere que um paciente de 62 anos de idade, gênero masculino, com hipertensão e dislipidemia, apresentou desconforto precordial aos esforços. Ele descreveu o desconforto como sendo "um aperto em torno do peito que se parece um pouco com sintomas de asma que tenho ocasionalmente". Fumou durante 20 anos e tem forte história familiar para doença arterial coronariana.

O eletrocardiograma de repouso mostrou ritmo sinusal com alterações inespecíficas de repolarização ventricular. Seu médico solicitou ecocardiograma sob estresse físico.

Qual das condições a seguir (quando presente) diminui a especificidade do resultado do ecocardiograma sob estresse físico?

- A) Resposta hipertensiva ao exercício.
- B) Doença coronária na artéria circunflexa.
- C) Regurgitação mitral.
- D) Esforço submáximo.
- E) Uso de betabloqueador antes do exame.

Questão 70:

Considere que um paciente de 44 anos de idade, gênero masculino, sem história prévia de doença cardiovascular, apresentou cansaço nos últimos quatro meses. Ele negou dor precordial, palpitações ou síncope. Sua tolerância atual aos exercícios são caminhadas de 4 quarteirões em lugar plano. Tem história familiar forte para doença arterial coronária: seu pai foi revascularizado aos 48 anos de idade. Ecocardiograma transtorácico de repouso mostrou ventrículo esquerdo dilatado com hipocinesia global e fração de ejeção de 30%. Eletrocardiograma de repouso mostrou ritmo cardíaco regular com infradesnivelamento do segmento ST de até 1 mm na parede lateral e inversão da onda T.

Assinale a alternativa que apresenta a **melhor** escolha para a investigação diagnóstica desse paciente.

- A) Ecocardiograma sob estresse físico na esteira usando Protocolo de Bruce.
- B) Ecocardiograma sob estresse físico na bicicleta com aumento de carga de 25 em 25 watts a cada 2 minutos.
- C) Ecocardiograma sob estresse farmacológico com dobutamina nas doses entre 5 e 40 microgramas/kg/minuto e atropina 1 mg.
- D) Ecocardiograma sob estresse farmacológico com dobutamina nas doses entre 10 e 40 microgramas/kg/minuto.
- E) Ecocardiograma sob estresse farmacológico com dipiridamol na dose de 0,84 mg/kg e atropina 1 mg.