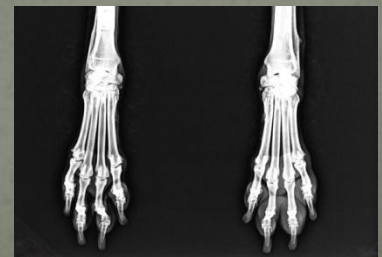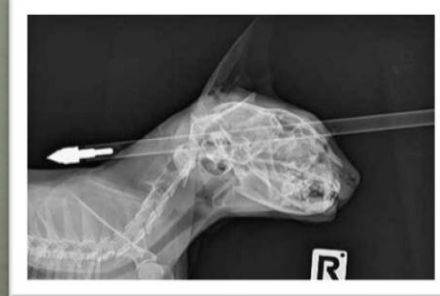

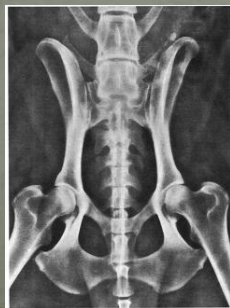
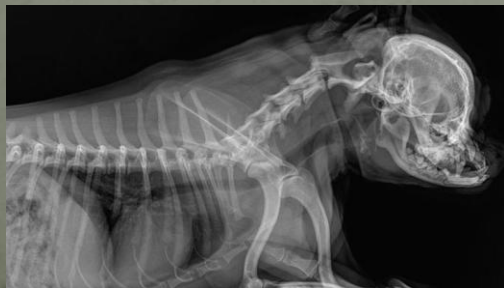Radiografia do cão e gato

Radiologia Veterinária



Região	Posicionamento	Projeção
Crânio	Dorsoventral Decúbito dorsal Crânio do animal em contato com a mesa	Luz do colimador na base do crânio
Crânio	Latero- Lateral Decúbito lateral	Luz do colimador deve estar na ponta do nariz, na base do crânio e a mandíbula
Vértebras Cervicais	Latero lateral Decúbito lateral com os membros caudal	Da base do crânio à espinha da escápula
Vértebras Cervicais	Ventre dorsal Decúbito ventral com os membros caudal	Da mandíbula
Vértebras Torácicas	Latero lateral Decúbito lateral com os membros cranial	Da espinha da escápula até o ponto médio entre xifóide e a última costela

Região	Posicionamento	Projeção
Vértebras lombares	Latero-lateral Decúbito lateral com membros pélvicos em sentido caudal	Ponto inicial do processo xifóide e a última costela até as asas do ílio
Vértebras lombares	Ventrodorsal Decúbito ventral com membros dianteiros sentido cranial	Ponto inicial é o ponto médio entre xifóide e a última costela e o ponto caudal são as asas do ílio
Vértebras lombrossacrais	Latero-lateral com membros traseiros estendidos caudalmente, as asas do ílio devem se sobrepor	Feixe primário nas asas do ílio
Vértebras lombrossacrais	Ventrodorsal Decúbito ventral	As vezes é necessário realizar enema 1 a 2h antes de radiografar devido a projeção ventrodorsal o cólon sobrepor
Metacarpo e dígitos	Médiolateral Decúbito lateral com área de	Feixe primário nos metacarpos e a luz do

Região	Posicionamento	Projeção
Metacarpo e dígitos	Dorsopalmar Decúbito esternal e o membro afetado estendido sentido cranial	Feixe primário centralizado no primeiro metacarpo e colime para incluir articulação do carpo e dígitos
Rádio e ulna	Médiolateral Decúbito lateral com o membro a ser radiografado próximo a mesa	Feixe primário no centro do rádio e colime para incluir a articulação do carpo e do cotovelo
Rádio e ulna	Crâniocaudal Decúbito esternal com membro afetado estendido cranialmente	Feixe primário no centro do rádio e colime para incluir articulação do carpo e cotovelo
Úmero	Médiolateral Decúbito lateral com o membro afetado próximo a mesa	Feixe primário centralizado na diáfise do úmero. Colime certificando que a articulação do ombro e cotovelo estejam inclusas
Escápula	Médiolateral Decúbito lateral com	Centralize o feixe na escápula e certifique-se de

Região	Posicionamento	Projeção
Pelve	Lateral Decúbito lateral com asas do ílio sobrepostas uma a outra	Ponto de referência cranial são as asas do ílio e o caudal é a borda do ísquio
Pelve	Ventrodorsal Decúbito ventral com membros dianteiros estendidos cranialmente	Ponto de referência inicial são as asas do ílio e o caudal a articulação do joelho
Metatarso e dígitos	Médiolateral Decúbito lateral com membro afetado encostado na mesa	Feixe primário nos metatarsos e colime para incluir o tarso e os dígitos