

Avaliação da dor no ombro em paciente com acidente vascular cerebral

Cláudia de Oliveira e Silva*
Marcelo Riberto**
Linamara Rizzo Battistella***

RESUMO

O objetivo desse estudo preliminar é avaliar as causas de dor no ombro de pacientes hemiplégicos, bem como verificar a ocorrência e a evolução do tratamento da síndrome dolorosa miofascial (SDMF). Para isso, seis pacientes hemiplégicos (cinco espásticos grau II, segundo Ashworth e um flácido) com idade: 55, 85 +/- 1, 50 anos, tempo de AVC de 6, 85 +/- 2, 54 meses, e queixas de dor no ombro paralisado há 13, 33 +/- 1, 69 semanas, foram submetidos a um protocolo de avaliação qualitativa (questionário de MacGuill simplificado e quantitativa por meio da escala visual analógica - EVA e dolorimetria de pressão), além da avaliação goniométrica ativa e passiva do ombro. Todos os pacientes apresentaram à palpação muscular, SDMF associada e foram infiltrados com lidocaína a 1% em pontos-gatilho (PGs) intramusculares. As queixas predominantes foram dor em queimor em quatro, peso em três e inaracterística em dois. Nenhum paciente referiu queixas de formigamento, choque, adormecimento e agulhadas. Quatro pacientes foram infiltrados em PGs na musculatura posterior do ombro, um em bíceps e outro em peitoral maior. Não houve melhora significativa na evolução dolorimétrica de pressão e na goniometria após a infiltração desses PGs ($p > 0,05$). Nesse estudo, diagnosticamos por meios clínicos e/ou radiológicos (RX e USG): um paciente com capsulite adesiva, um com tendinite bicipital e outro com tendinite no supra-espinal. Não se diagnosticou subluxação na articulação glenoumeral, nem sinais clínicos de lesão nervosa periférica.

UNITERMOS

Dor. Ombro. Hemiplegia. Cintura escapular. Acidente vascular cerebral.

SUMMARY

Shoulder pain evaluation in stroke patients

The purpose of this pilot study is to evaluate the causes of the shoulder pain in the hemiplegic patient as well as the evolution of the miofascial pain syndrome after treatment. Six patients, with 55, 85 +/- 1, 50 years old with an average period from the stroke of 6, 85 +/- 2, 54 months and shoulder pain for 13, 33 +/- 1, 69 weeks, were studied by simplified MacGuill questions; VAS (visual analogue scale), pressure dolorimetry, active and passive goniometric evaluation. Five were spastic grade II and one was flaccid according to Ashworth scale. Six patients had miofascial pain and were submitted by lidocaine 1% injection in trigger points: four in the back shoulder muscles, one in biceps and another in the large pectoral muscles. The characteristics of pain were: burning in four, heavy in three and undefined in two patients. None of them complained of "pins or needles" and "electrical shock" sensation. Three patients referred good results, two regular and one bad. The VAS, the dolorimetric pressure and the goniometric evaluations didn't show significant improvement after injection ($p > 0,05$). This study found one patient with adhesive capsulitis; one with supraspinatus tendinitis and another with bicipital tendonitis, by clinical and ultrasonographic evaluation,

Divisão de Medicina de Reabilitação – DMR; Hospital das Clínicas – HC; Faculdade de Medicina da USP – FMUSP.

* *Médica residente do terceiro ano de Fisiatria da DMR – HCFMUSP.*

** *Médico-assistente da DMR, Fisiatra e Preceptor do IOT – HCFMUSP.*

*** *Médica fisiatra e Diretora da DMR – HCFMUSP.*

Endereço para correspondência:

DMR – HCFMUSP

Rua Diderot, 43, Vila Mariana – CEP 04116-030 – São Paulo, SP

respectively. There weren't any patient with shoulder subluxation nor brachial plexus injury. Although with few patients, this study indicates the importance of the approach to miofascial pain syndrome in shoulder pain of hemiplegic patients.

KEYWORDS

Hemiplegic shoulder pain. Scapular girdle pain. Stroke.

Introdução

O acidente vascular cerebral (AVC) é a terceira causa mais comum de óbito nos países ocidentais, atrás das doenças cardiovasculares e do câncer^{16,17,18}.

A dor no ombro hemiplégico é freqüente e encontra-se entre uma das complicações responsáveis pelo alto grau de incapacidade funcional e sofrimento para o paciente após o AVC⁵. A prevalência de dor no ombro, após esse tipo de evento, segundo a literatura, varia em entre 47% e 72%^{2,14}. Seu aparecimento costuma ocorrer em duas a três semanas após AVC².

Vários estudos têm tentado estabelecer as causas de dor no ombro do hemiplégico.

Mobilização do membro superior paralisado em torno da amplitude de movimento (ADM). É imperativo que se tenha cautela no manuseio do paciente pela enfermagem e acompanhantes, bem como no programa de reabilitação^{4,14}. Deve-se promover a abdução da articulação gleno-umeral com a adequada rotação externa^{2,9}, pois movimentos de fora desse padrão tendem a causar dor nesses pacientes.

Distrofia simpático-reflexa (DSR). Caracterizada, segundo os critérios de Veldman et al.¹⁹, pela presença de, pelo menos, três sintomas e sinais da listagem a seguir: sensação de frio no braço; alteração de sensibilidade (amortecimento e agulhadas); pele úmida, sudoréica; edema; alterações de coloração; limitação de ADM ativa no ombro e/ou braço. Também tem sido nomeada como síndrome complexa de dor regional (SCDR), sua prevalência varia de 10%² a 23% dos casos⁴.

Ombro congelado e capsulite adesiva. Em geral reunidos em um único grupo, cujo acometimento é na cápsula que se apresenta fibrosada e inelástica com diminuição do volume do líquido sinovial²⁰, constituem uma outra causa freqüente de dor nessa topografia em virtude do comprometimento da ADM do ombro^{8,14,15}, em todas as direções, especialmente às rotações interna e externa. Tanto a artrografia como a exploração cirúrgica mostram retração capsular, especialmente ântero-inferiormente, com cartilagem articular normal.

Limitação de ADM. Fenômeno observado e muito descrito concomitante às causas de dor no

ombro hemiplégico, na grande maioria dos estudos na literatura. Está associada à capsulite adesiva e/ou espasticidade, por um aumento do tônus dos adutores e rotadores internos^{5,8}. O uso excessivo de tipóias, que mantém o membro em pronação e adução, facilita o aparecimento de capsulite adesiva e SCDR¹³.

Espasticidade. Uma das causas mais importantes para o desenvolvimento de dor no ombro hemiplégico, como fator de atuação direta na limitação de ADM e no desalinhamento da articulação gleno-umeral^{12,13,14,15}. Estudos na literatura citam o uso de bloqueios químicos (fenol ou toxina botulínica), no alívio dos quadros dolorosos no membro hemiplégico¹⁴.

Lesões de partes moles. Representadas, particularmente, pelas afecções tendíneas, cuja prevalência é de cerca de 25%¹⁴ em ombros de pacientes com história de AVC e seqüelas de perda de força. As artropatias degenerativas e a rotura do manguito rotador estão presentes também em 16% no lado normal^{9,12,14}. A literatura descreve a fisiopatogenia das roturas do manguito rotador no hemiplégico como conseqüência do desalinhamento da articulação gleno-umeral, geralmente associado à degeneração articular com ou sem lesão do ligamento córaco-umeral^{1,12} associada à espasticidade mal-controlada¹⁴.

Lesão nervosa periférica. Geralmente localizada no plexo braquial ou em suas raízes. Ocorre quando o efeito da gravidade sobre o membro parético distende as raízes integrantes do plexo. Atrofia muscular segmentar, contratura tipo "garra" em mãos, retorno neurológico atípico da função do membro superior, anormalidades no início da espasticidade dos músculos envolvidos e eletro-neuromiografia sugestiva são fortes indicativos para suspeitar-se de lesão nervosa periférica^{11,13}.

Dor central. Também conhecida como dor talâmica, é uma causa pouco freqüente de dor nos pacientes hemiplégicos. Sua fisiopatologia ainda é pouco conhecida, porém, acredita-se que uma insuficiência de atividade do sistema inibidor de dor e a presença de correntes efáticas estejam envolvidas na sua origem. Caracteriza-se por dor lancinante, como arrancamento e choques, acometendo não apenas o membro deficiente, mas todo o hemicorpo afetado. Seu tratamento é complexo, baseando-se no uso de psicofármacos, anti-convulsivantes e procedimentos neurocirúrgicos¹⁵.

Subluxação. Sua prevalência é bem variável: 17%⁵ a 75%⁷, nos pacientes após AVC. Essa grande variação na freqüência da subluxação decorre da variabilidade grande de critérios diagnósticos usados, sejam eles clínicos ou imagenológicos. A maioria dos trabalhos mais recentes não faz associação significativa entre subluxação e dor^{3,4,6,7},

mesmo utilizando diferentes técnicas diagnósticas comparando ombro normal e o paralisado.

Segundo esses mesmos estudos, a fisiopatogenia da subluxação deve-se ao déficit de força muscular, sendo pior no membro flácido, e no logo após a instalação do icto, quando a tensão e o estiramento sobre a cápsula e ligamentos, exercida pela gravidade, é maior com risco de rotura do ligamento córaco-umeral¹².

Síndrome dolorosa miofascial (SDMF), definida como uma síndrome dolorosa localizada, caracterizada pela presença de pontos-gatilho (PGs)^{17,18}.

Os PGs caracterizam-se por:

1. Regiões da superfície corpórea dolorosas à palpação, que reproduzem as queixas do paciente.
2. Presença de banda tensa à palpação muscular ou da fásia muscular.
3. Percepção de dor à distância do ponto de palpação muscular ao estímulo palpatório.
4. A estimulação mecânica do ponto-gatilho produz uma contração rápida e intensa da banda muscular acometida, associada a uma forte sensação de choque referida pelo paciente. A essa reação muscular chama-se resposta *twitch*.
5. Redução da ADM na articulação envolvida.

A literatura é pobre em descrições de associações entre SDMF e dor no ombro do paciente hemipléxico¹⁸.

Objetivos

Trata-se de um estudo preliminar cujos objetivos são avaliar a prevalência de diferentes causas de síndromes dolorosas na cintura escapular de pacientes hemipléxicos, bem como verificar a ocorrência de SDMF e sua evolução após tratamento específico.

Casística e métodos

A seguir estão os critérios de elegibilidade para o estudo:

Critérios de inclusão:

1. Presença de hemiplegia ou hemiparesia.
2. Presença de queixas de dor no ombro referida pelo paciente no ato da consulta, ou na fisioterapia, ou na terapia ocupacional.
3. Disposição e consentimento do paciente, familiares e/ou acompanhante responsável, em participar do estudo. Assim todos foram informados a respeito das vantagens e desvantagens do tratamento, bem como dos seus riscos.

Critérios de exclusão:

1. Alteração cognitiva que impeça a avaliação e a colaboração com o tratamento.
2. Presença de doenças sistêmicas como: neoplasias, insuficiência coronariana, etc.

Assim, dois pacientes foram excluídos do estudo de acordo com o item 3, dos critérios de inclusão, permanecendo seis pacientes.

O protocolo de avaliação incluiu: 1) Anamnese a respeito do episódio agudo, quadro clínico e tratamento. Dados do tempo, topografia da incapacidade e evolução foram coletados; 2) Avaliação da dor no ombro, seja em seus aspectos qualitativos e descritivos, baseado na escala de MacGuill, simplificada), seja em aspectos quantitativos por meio da escala visual analógica (EVA) e da dolorimetria de pressão, com dinamômetro de escala de 20 kgf; 3) Dados de exame físico como a goniometria passiva e ativa. Foram realizados testes clínicos ortopédicos para a verificação de lesões tendíneas quando os pacientes tinham movimentação seletiva e força suficiente para executá-los; 4) Exames subsidiários: todos os pacientes foram submetidos à avaliação radiológica bilateral do ombro por meio de radiografia simples nas posições ântero-posterior (AP), em rotação externa e interna e perfil, além da avaliação ultrassonográfica bilateral e comparativa.

A intervenção terapêutica consistiu da localização dos PGs e infiltração de lidocaína 1%, conforme a técnica descrita por Fischer. Foram utilizadas agulhas de comprimento e calibre variável de acordo com a profundidade do músculo a ser infiltrado. É sabido que pode haver dolorimento grande nos dias que se seguem ao agulhamento dos PGs, assim os pacientes foram tratados com AINH oral nos três dias seguintes ao procedimento.

Os seguintes parâmetros foram avaliados imediatamente após a infiltração, uma semana após e um mês após o procedimento: goniometria, EVA, goniometria e dolorimetria de pressão.

Foram avaliados 6 pacientes, com média de idade de 55,85 anos, variando de 41 à 71 anos. Cinco pacientes desenvolveram seus quadros neurológicos após episódios de AVC isquêmicos (AVCI) e um após um episódio hemorrágico (AVCH). Quatro pacientes manifestaram déficit à direita e dois à esquerda. Quatro apresentaram movimentação seletiva, sendo capazes de realizar voluntariamente todos os movimentos no membro superior, embora com déficit de força muscular; dois eram não-seletivos, sendo um paciente com flacidez total do membro superior. Três apresentaram espasticidade grau II, segundo escala de Ashworth, dois espasticidade grau I e um, grau 0. Nível cognitivo: apenas uma paciente apresentava uma afasia de expressão, permanecendo no estudo

devido a sua capacidade de compressão e colaboração com as avaliações

A dor no ombro seguiu a mesma distribuição dos hemicorpos afetados: quatro pacientes apresentaram dor no lado direito e dois no esquerdo. A topografia de manifestação da dor foi: em todo o ombro em três pacientes, na face anterior do ombro em um paciente, no ombro com irradiação do antebraço em outros dois. O momento de aparecimento da dor foi em média 13,33 +/- 1,69 semanas após o episódio agudo.

Quanto às intervenções terapêuticas para dor antes da avaliação inicial, dois pacientes já estavam sendo abordados para dor no ombro com termoterapia, TENS e massoterapia. Um desses pacientes já fazia uso de AINH oral há três semanas. Quatro pacientes não haviam feito qualquer tratamento para dor. O período médio decorrido do evento agudo até o início do estudo foi de 6,85 +/- 2,54 meses.

Reabilitação. Todos os pacientes fizeram programa de fisioterapia e terapia ocupacional convencional e específica para cada um, mas, no geral, incluía: mobilização passiva suave, seguida de mobilização autopassiva ou ativa livre; posteriormente, iniciava-se fortalecimento da musculatura da cintura escapular, principalmente abdução e finalmente os alongamentos suaves.

A análise estatística foi realizada com o estudo de Kruskal-Wallis no programa de análise EPI-INFO 6.0.

Resultados

Os diagnósticos ultra-sonográficos foram: um paciente com tendinite bicipital, outro com

tendinite do supra-espinhoso. Três exames foram normais. Um paciente não realizou o US. Um paciente apresentou capsulite adesiva diagnosticada clinicamente.

Testes clínicos para o ombro foram prejudicados pelos déficits motores dos pacientes.

Tipo de dor: quatro queixas de queimor, três queixas de peso, duas queixas de latejamento, uma queixa de pontada, duas queixas não especificadas, nenhuma queixa de choque, formigamento, adormecimento, câibras e agulhadas. Vale lembrar que um paciente pode ter mais de uma queixa de dor.

Os músculos mais infiltrados foram aqueles localizados na parte posterior do ombro: quatro pacientes, um infiltrado no músculo bíceps e outro infiltrado no peitoral maior.

Evolução. Referida pelos pacientes e acompanhantes: três com bom resultado, dois com regular e um com resultado ruim após um mês de infiltração.

EVA apresentou um decréscimo, mas não significativo, tanto em repouso como em movimento ($p > 0,05$) (Gráfico 1 e tabela 1).

Não houve diferença estatisticamente significativa na evolução da dolorimetria de pressão e da goniometria ativa e passiva pré-tratamento, após uma semana e após um mês ($p > 0,05$), (Gráficos 2, 3, 4 e tabelas 2, 3 e 4).

Discussão

O ombro doloroso é uma complicação frequente no pós-AVC.

O mecanismo exato do desenvolvimento da dor no ombro no pós-AVC ainda não é bem esclarecido^{1,15,17,18}, embora a literatura tenha cada

Tabela 1
Evolução da escala visual analógica (EVA)

	Antes do tratamento	Após uma semana	Após um mês
EVA movimento	5,83 +/- 1,64	2,63 +/- 1,83	1,83 +/- 1,64
EVA repouso	3,83 +/- 2,85	2,05 +/- 1,75	0,75 +/- 1,92

Tabela 2
Evolução da dolorimetria de pressão

	Antes do tratamento	Após uma semana	Após um mês
Trapézio	3,93 +/- 1,29	4,5 +/- 1,64	4,83 +/- 2,63
Supra	5,23 +/- 1,93	5,75 +/- 1,78	6 +/- 2,44
Infra	4,63 +/- 0,99	4,83 +/- 2,04	6 +/- 2,09
Deltóide	4,63 +/- 0,99	4,83 +/- 0,98	5,63 +/- 2,33
Redondo >	4,63 +/- 0,99	5,33 +/- 1,51	6 +/- 2,19
Redondo <	4,16 +/- 1,76	4,83 +/- 1,72	5,66 +/- 1,75
Grande dorsal	3,61 +/- 1,57	5 +/- 1,09	4,83 +/- 2,04
Peitoral >	3,4 +/- 0,78	4,4 +/- 2,19	4,6 +/- 2,6
Subescapular	3,34 +/- 1,52	4,4 +/- 1,09	4,6 +/- 2,33
Bíceps	4,1 +/- 1,69	4,5 +/- 1,37	4,5 +/- 1,37

Tabela 3
Evolução da goniometria ativa

ADM ativa	Antes do tratamento	Após o tratamento	Após uma semana	Após um mês
Flexão	65,83 +/- 53,61	76,66 +/- 65,39	75,5 +/- 59,14	72,66 +/- 59,72
Extensão	28,33 +/- 17,51	35,5 +/- 17,53	34,16 +/- 17,72	35 +/- 18,16
Adução	20 +/- 18,16	23,33 +/- 15,38	23,33 +/- 15,38	23,33 +/- 15,36
Abdução	65,83 +/- 17,05	59,56 +/- 31,72	56,74 +/- 16,78	56,74 +/- 18,83
Rotação interna	42,5 +/- 28,59	51,66 +/- 33,22	49,16 +/- 28,53	45,83 +/- 28,7
Rotação externa	28,33 +/- 36,56	41,66 +/- 38,03	40 +/- 35,21	39,16 +/- 39,04

Tabela 4
Evolução da goniometria passiva

ADM ativa	Antes do tratamento	Após o tratamento	Após uma semana	Após um mês
Flexão	115 +/- 32,09	119,16 +/- 30,98	120,66 +/- 32,64	120,32 +/- 37,32
Extensão	45 +/- 0	49,83 +/- 0,98	48,94 +/- 2,04	49,13 +/- 5,42
Adução	39,16 +/- 7,36	41,16 +/- 7,36	41,33 +/- 5,84	41,43 +/- 6,83
Abdução	112,5 +/- 36,51	118,66 +/- 36,57	117,5 +/- 37,71	116,66 +/- 33,12
Rotação interna	70 +/- 8,94	74,16 +/- 7,83	72,33 +/- 12	70,76 +/- 11,25
Rotação externa	66,66 +/- 16,41	74 +/- 12,25	72,5 +/- 10,95	70,15 +/- 12,94

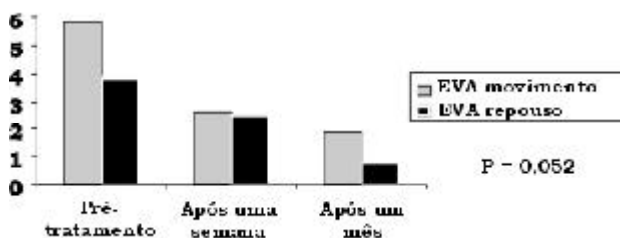


Gráfico 1 - Evolução da escala visual analógica (EVA).

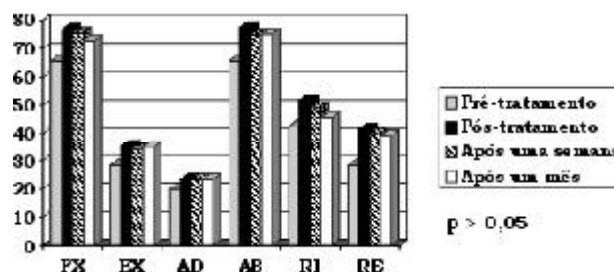


Gráfico 3 - Evolução da goniometria ativa.

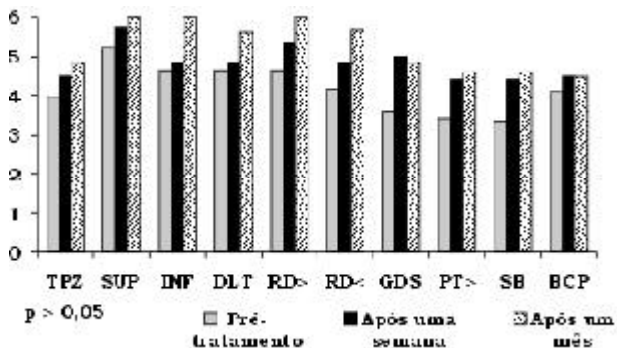


Gráfico 2 - Evolução da dolorimetria de pressão.

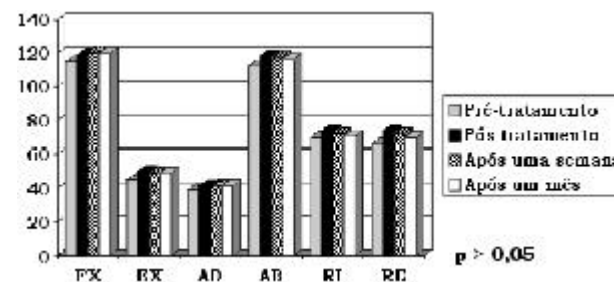


Gráfico 4 - Evolução da goniometria passiva.

vez mais se esforçado com estudos recentes e revisões literárias.

Dentre as causas citadas nesses estudos, aquelas relacionadas com a mobilidade da articulação gleno-umeral destacaram-se em nosso estudo. Assim, tivemos a limitação de ADM afetando a musculatura rotadora externa, abdução e flexora. Nos estudos levantados, a biomecânica da articulação do ombro normal, durante a abdução, faz com que o manguito rotador gire externamente o úmero quando a sua tuberosidade maior se

localiza abaixo do acrômio, o que evita o impacto entre o acrômio e a tuberosidade maior. Assim, o déficit na rotação externa no ombro hemiplégico é devido não só à fraqueza dos rotadores externos, mas ao aumento do tônus dos rotadores internos⁴. Isto também contribui para uma piora da capsulite adesiva⁸. Em nosso estudo, o diagnóstico de capsulite adesiva foi feito clinicamente. Não observamos, também, a presença de SCDR, embora a literatura relate uma prevalência de 25%¹⁴. Porém, existe uma associação entre capsu-

lite adesiva com SCDR localizada no ombro, sem as alterações autonômicas típicas do acometimento das extremidades dos membros¹⁰.

As lesões de partes moles foram diagnosticadas pelo US, com dois casos de tendinite, sendo um deles com o mesmo diagnóstico no membro superior não paralisado. A literatura relata valores por volta de 16% de tendinopatias no ombro não paralisado, justificada pela maior prevalência de idosos acometidos pelo AVC⁹.

Em nossa casuística, não pudemos observar casos de dor central devido à complexidade e à grande dificuldade do diagnóstico e ao tratamento¹⁵, embora seja importante investigar com maior profundidade o único caso que referiu uma evolução ruim, mesmo com todas as possibilidades terapêuticas adotadas na nossa metodologia.

Embora tivéssemos um paciente com flacidez total de musculatura do membro superior, o que, segundo a literatura, apresentaria um maior risco de subluxação e lesão nervosa periférica^{4,11,12}, não foram observados nem sinais clínicos de atrofia muscular localizada ou garras características das lesões nervosas periféricas no membro superior. Alterações radiológicas sugestivas de subluxação não foram observadas em nenhum paciente.

Em nossa casuística, a espasticidade máxima observada esteve na escala de grau II de Ashworth, o que não prejudicou o programa de reabilitação instalado, nem influiu de forma proporcional com o EVA e a dolorimetria de pressão, como relata a literatura⁴.

A SDMF, caracterizada pelo achado de PGs, é uma ocorrência praticamente inexplorada na literatura. Nossa casuística mostrou uma ocorrência em todos os pacientes avaliados, de acordo com os critérios descritos por Travell, principalmente na musculatura posterior do ombro, que é a mais afetada pelo desequilíbrio biomecânico da articulação gleno-umeral^{12,18}.

Sendo assim, mais estudos prospectivos que visam avaliar e investigar outras possíveis causas de dor no ombro, objetivando uma padronização dos parâmetros qualitativos e quantitativos para as patologias dolorosas, proporcionariam uma análise mais fidedigna da SDMF, o que ajudaria no seu reconhecimento na literatura internacional, como um dos componentes causadores de dor no ombro hemiplégico.

Conclusões

Entre os seis pacientes avaliados, foi possível identificar lesões causadoras de dor no ombro em quatro pacientes, por meio de US ou testes clínicos.

Os diagnósticos verificados foram: três pacientes com tendinite, um paciente com capsulite adesiva.

Não foi observada subluxação tanto na avaliação clínica como na radiológica.

Todos os pacientes apresentaram um componente de SDMF associado.

Os locais mais afetados por dor miofascial foram: musculatura posterior do ombro, em quatro pacientes, peitoral maior em um paciente e bíceps em um outro paciente.

A inativação dos PGs não mostrou resultados significativos em parâmetros qualitativos e quantitativos da dor, nos pacientes estudados.

Uma amostra maior é necessária para uma análise mais adequada dos resultados.

Referências bibliográficas

1. WANKLYN et al. – Prevalence and Associated Features of the Cold Hemiplegic Arm. *Stroke* 26(10): Oct, 1996.
2. PAULIN DE COUVAL – Painful Shoulder in the Hemiplegic and Unilateral Neglect. *Arch Phys Med Rehabil* 71: Aug, 1990.
3. ARSENAUT et al. – Clinical significance of the V – shaped space in the subluxed shoulder of hemiplegics. *Stroke* 22(7): Jul, 1991.
4. KUMAR et al. – Shoulder pain in hemiplegia – The Role of Exercise. *Am J Med Rehabil* 69(4): Aug, 1990.
5. ZOROWITZ et al. – Shoulder pain and subluxation after stroke: correlation or coincidence? *Am J Occupational Therapy* 50(3): March, 1996.
6. BOHANNON et al. – Shoulder subluxation and pain in stroke patients. *Am J Occupational Therapy* 44: Jun, 1990.
7. HALL et al. – Validity of clinical measures of shoulder subluxation in adults with poststroke hemiplegia. *Am J Occupational Therapy* 49(6): Jun, 1995.
8. BOHANNON et al. – Shoulder pain in hemiplegia: statistical relationship with five variables. *Arch Phys Med Rehabil* 67, Aug, 1986.
9. NAJENSON et al. – Rotator cuff injury in shoulder joints of hemiplegic patients. *Scand J Rehabil Med* 3, 1971.
10. RIZK et al. – Adhesive capsulitis (Frozen shoulder); A new approach to its management. *Arch Phys Med Rehabil* 64, Jan, 1983.
11. MOSKOWITZ et al. – Peripheral nerve lesions in the upper extremity in hemiplegic patients. *New J Engl Med*, Oct, 1963.
12. JENSEN, E.K. – The Hemiplegic Shoulder. *Scand J Rehabil Med (suppl.)* 7, 1980.
13. HURD et al. – Shoulder sling for hemiplegic: friend or foe? *Arch Phys Med Rehabil* 55, nov, 1974.
14. CHANTRAINE et al. – Painful shoulder in hemiplegic. *Arch Phys Med Rehabil* 67(1), Jan, 1987.
15. KAPLAN, M.C. – Hemiplegic shoulder pain-early prevention and rehabilitation. *Epitomes – Physical Medicine and Rehabilitation* 162, Feb, 1995.
16. MUSSE, C.; LIANZA, S. – Síndrome Dolorosa Miofascial. *Medicina de Reabilitação*, 163-77, 1995.
17. DE LISA – Reabilitação no AVC. *Tratado de Medicina De Reabilitação*, 1994.
18. KOTTKE/LEHMANN – Reabilitação de Pacientes com Derrame Cerebral. *Tratado de Medicina Física e Reabilitação de Krusen*, 1994.
19. VELDMAN, P.H.; et al. – Signs and symptoms of reflex sympathetic dystrophy: prospective study of 829 patients. *The Lancet* 342, Oct 23, 1993.
20. SIZINIO, H; XAVIER, R. et al. – *Ortopedia e Traumatologia, Principios e Prática*, pp. 143-6, 1998.