

Sônia Maria Fior¹
Liliane Diefenthaler
Herter²
Noadja Tavares de
França³
Luciana Tomkowski
Cancian⁴
Felipe Luzzatto⁵

Lesões de ovário em crianças e adolescentes: análise histológica de 10 anos

Ovarian lesions in children and adolescents: a 10 years histological analysis

RESUMO

Objetivo: Avaliar as causas das ooforectomias, ooforoplastias e biópsias ovarianas realizadas em crianças e adolescentes. **Métodos:** Estudo transversal descritivo e retrospectivo através da revisão de laudos anatomopatológicos do Serviço de Patologia do Complexo Hospitalar Santa Casa de Misericórdia de Porto Alegre. Foram incluídas as pacientes femininas, entre 0 e 19 anos, que realizaram procedimento cirúrgico ovariano durante o período de janeiro de 2006 a dezembro de 2016. **Resultados:** Foram incluídas 117 pacientes, onde ambos ovários foram acometidos igualmente ($p=0,926$). As peças cirúrgicas variaram de 4 a 3000 gramas e de 1,6 a 32 cm de diâmetro. A maioria das pacientes (75,2%) foi submetida à ooforectomia, e a idade média foi de 11,78 anos ($DP \pm 5,56$ anos), sendo a maioria adolescente (70,1%). Dos 117 casos, 108 foram por causas benignas (92,3%) e nove casos (7,7%) por causas malignas. Das causas benignas, a etiologia mais comum foi o teratoma maduro (31 casos = 26,4%). Dos nove casos de câncer, cinco (71,4%) tinham marcadores tumorais levemente aumentados. **Conclusões:** Apesar de apenas 7,7% das pacientes apresentarem doença maligna, 75% realizaram ooforectomia. Esse achado é um alerta para que cirurgiões e ginecologistas criem critérios mais definidos de quando realizar ooforectomia, já que a maioria das lesões é benigna e esse órgão desempenha importante papel na puberdade e função reprodutiva das mesmas.

PALAVRAS-CHAVE

Ovário; Ovariectomia; Neoplasias Ovarianas; Criança; Adolescente.

ABSTRACT

Objective: Evaluate the causes of oophorectomies, oophoroplasties and ovarian biopsies performed in children and adolescents. **Methods:** A descriptive and retrospective cross-sectional study was carried out through anatomopathological

¹Residência Médica em Ginecologia e Obstetrícia pela Universidade Federal de Ciências da Saúde de Porto Alegre (UFCSA). Porto Alegre, RS, Brasil.

²Doutorado em Ciências Médicas pela Universidade Federal do Rio Grande do Sul (UFRGS). Mestrado em Clínica Médica pela Universidade Federal do Rio Grande do Sul (UFRGS). Docente pela Universidade Federal de Ciências da Saúde de Porto Alegre (UFCSA). Porto Alegre, RS, Brasil.

³Residência Médica em Ginecologia e Obstetrícia pela Universidade Federal de Ciências da Saúde de Porto Alegre (UFCSA). Porto Alegre, RS, Brasil.

⁴Residência Médica em Cirurgia Oncológica pelo Instituto Nacional do Câncer (INCA). Porto Alegre, RS, Brasil.

⁵Mestrado em Patologia pela Universidade Federal de Ciências da Saúde de Porto Alegre (UFCSA). Porto Alegre, RS, Brasil.

Sônia Maria Fior (sonia_fior@hotmail.com) – Universidade Federal de Ciências da Saúde de Porto Alegre (UFCSA), Ginecologia. Rua Sarmento Leite, 245, Centro Histórico, Porto Alegre, RS, Brasil. CEP: 90050-170.

Submetido em 25/01/2019 - Aprovado em 10/05/2019

reports of the Pathology Service of the Santa Casa de Misericórdia Hospital Complex in Porto Alegre. Were included all female patients with ages from 0 to 19 years, who underwent ovarian surgery during the period of January 2006 to December 2016. **Results:** 117 patients were included in the study where both ovaries were equally affected ($p = 0,926$). Surgical specimens ranged from 4 to 3000 grams and from 1,6 to 32 cm in diameter. Most patients (75,2%) underwent oophorectomy and the mean age was 11,78 years ($SD \pm 5,56$ years), the majority being adolescent (70,1%). From 117 cases, 108 were due to benign causes (92,3%) and nine cases (7,7%) due to malignant causes. Of the benign causes, the most common etiology was mature teratoma (26,4%). Of the nine cases of cancer, five (71,4%) had slightly increased tumor markers. **Conclusions:** Despite only 7,7% had malignant disease, 75% underwent oophorectomy. This finding is an alert for surgeons and gynecologists to create more defined criteria when performing oophorectomy, since most of the lesions are benign and this organ plays an important role in their puberty and reproductive function.

KEY WORDS

Ovary; Ovariectomy; Ovarian Neoplasms; Child; Adolescent.

INTRODUÇÃO

As doenças ovarianas em crianças e adolescentes raramente requerem tratamento cirúrgico, pois a maioria das lesões é funcional e não necessita intervenção¹. O ovário é responsável pela puberdade, função reprodutiva e também otimiza o pico da massa óssea². Sendo assim, ele tem grande importância e, sempre que possível, deve ser preservado. Usualmente, a ooforectomia em pacientes jovens está indicada nos casos de tumores ovarianos malignos ou na torção de anexo com necrose.

As lesões ovarianas são representadas por alterações neoplásicas (tumores benignos e malignos), ou não neoplásicas (cistos funcionais³, torção de anexo, endometriomas e processos infecciosos). Apesar do tumor de ovário ser o tumor ginecológico mais comum na infância e adolescência, eles ainda são bastante raros em mulheres abaixo dos 21 anos⁴. Felizmente, esses tumores quando malignos e adequadamente tratados (cirurgia conservadora e quimioterapia combinada), apresentam baixa morbidade e boa taxa de fertilidade⁵. A maior disponibilidade da ecografia levou a um aumento no número de detecção de cistos nas crianças, a maioria destes sendo pequenos e funcionais (1-3 cm)⁶.

A torção ovariana é uma condição incomum em paciente pediátrico⁷, mas deve ser

precocemente diagnosticada. Inicialmente ocorre uma congestão linfática e venosa que pode ser seguida de isquemia arterial culminando, muitas vezes, na necrose do tecido⁸. No entanto, é importante atentar que o aspecto azulado decorrente da estase venosa, não deve ser confundido com necrose, e nesses casos o ovário pode ser preservado.

O objetivo desse estudo é conhecer as causas das ooforectomias, ooforoplastias e biópsias ovarianas realizadas em crianças e adolescentes do Complexo Hospitalar Santa Casa de Misericórdia de Porto Alegre.

MÉTODOS

Foi realizado um estudo transversal descritivo e retrospectivo com pacientes femininas de 0 a 19 anos, que realizaram procedimento cirúrgico ovariano entre janeiro de 2006 a dezembro de 2016 no Complexo Hospitalar Santa Casa de Misericórdia de Porto Alegre. Os dados foram obtidos através da revisão dos laudos anatomopatológicos do Serviço de Patologia do referido complexo e, também, através da análise dos prontuários.

As variáveis quantitativas foram descritas através de média e desvio padrão ou mediana e amplitude interquartilica, e as variáveis qualitativas

através de frequências absolutas e relativas. Para avaliar a associação entre as variáveis categóricas os testes qui-quadrado de Pearson ou exato de Fischer foram aplicados. Na comparação de medianas os testes de Mann-Whitney ou Kruskal-Wallis complementado por Dunn foram utilizados. O nível de significância adotado foi de 5% ($p \leq 0,05$) e as análises foram realizadas no programa SPSS versão 21.0. O estudo foi devidamente aprovado pelo Comitê de Ética em Pesquisa da Irmandade Santa Casa de Misericórdia de Porto Alegre sob nº do Parecer:2.297.918.

Segundo a classificação da Organização Mundial de Saúde (OMS), as pacientes foram classificadas como crianças (0 a 9 anos) e adolescentes (10 a 19 anos).

RESULTADOS

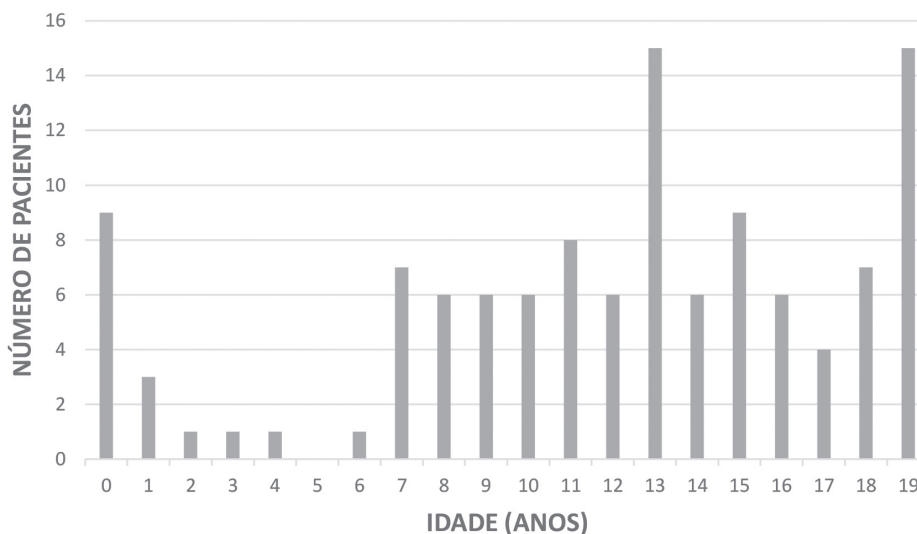
A amostra foi composta por 117 pacientes, com idade média de 11,78 anos ($DP \pm 5,56$ anos) operadas por diferentes profissionais. A faixa etária com maior prevalência de procedimento cirúrgico ovariano foi a das recém-nascidas e após os seis anos de idade (Figura 1).

Em relação ao procedimento realizado, a maioria (75,2%) foi submetida à ooforectomia, já que muitos cirurgiões optam por esse procedimento quando há massa anexial, seguido da ooforoplastia (24,8%).

Não houve diferença quanto ao lado ovariano acometido: 59 pacientes (50,4%) realizaram procedimento no ovário esquerdo e 58 pacientes (49,6%) no ovário direito ($p=0,926$). Quarenta e duas meninas (35,9%) foram submetidas a salpingectomia no mesmo tempo cirúrgico, sendo 88,1% devido a causas benignas. Dessas, somente cinco (11,9%) pacientes tiveram anatomopatológico compatível com lesões malignas: dois casos de tumor de cordão sexual, um teratoma imaturo, uma leucemia linfoblástica e um coriocarcinoma.

Trinta pacientes (25,6%) apresentaram torção ovariana e todas referiram dor abdominal. Não houve associação entre a idade das pacientes e a ocorrência de torção ovariana ($p=0,48$), nem associação entre o volume ovariano descrito nos exames de imagem e o diagnóstico de torção ovariana ($p=0,869$). Destas 30 pacientes, 18 (60%) apresentaram história de dor abdominal e vômitos prévios ao diagnóstico. Deste mesmo grupo, 16 (53,4%) pacientes apresentaram torção do anexo sem lesão subjacente onde a idade média das pa-

Figura 1 - Distribuição por idade das pacientes analisadas no presente estudo. (n=117 pacientes)



cientes foi de 10 anos (DP± 5,4 anos). As demais 14 (46,6%) pacientes apresentaram torção com doença ovariana e tiveram em média 12,5 anos (DP ± 4,8 anos), apresentando as seguintes lesões subjacentes de ovário: seis teratomas maduros, três cistos hemorrágicos, dois cistos serosos simples, um cisto folicular, um cistoadenofibroma e um fibrotecoma. Não houve diferença estatisticamente significativa entre os dois grupos.

Em relação aos resultados anatomopatológicos (Tabela 1), a maioria (31/117= 26,5%) apresentou teratoma cístico maduro sendo seguidos de 16 casos (13,6%) de torção ovariana sem lesão subjacente, 14 casos (12%) de cisto luteínico hemorrágico e 11 casos (9,4%) de cistoadenofibroma. Sessenta e quatro pacientes (54,7%) apresentaram tumor ovariano. Nove dos 117 casos (7,7%) foram lesões malignas, sendo três casos de teratoma imaturo.

Quarenta e seis anatomopatológicos tinham o peso descrito no laudo da patologia que variou de 4 a 3.000 gramas. O menor valor do peso equivaleu-se a um cistoadenofibroma (4g) e, o maior, a um cistoadenoma seroso (3000g).

Setenta e duas pacientes (61,5%) possuíam exames de imagem listados nos seus prontuários. A maioria (46,2%) realizou ecografia, seguido de tomografia (11,1%) e ressonância magnética (8,5%).

A pesquisa de marcadores tumorais foi realizada por somente 39 (33,3%) pacientes: 38 pacientes realizaram a pesquisa de alfafetoproteína (AFP), 32 de HCG (gonadotrofina coriônica humana) sérico, 17 de LDH (desidrogenase láctica), nove de Ca-125 e CEA (antígeno carcinoembrionário) e, apenas cinco pacientes dosaram fosfatase alcalina (FA). Dessas pacientes, nenhuma teve HCG sérico, CEA ou FA alterados. Três pacientes tiveram Ca-125 aumentado, uma por teratoma maduro e duas por endometrioma, sendo que em uma paciente de 19 anos de idade o Ca-125 foi de 787 U/mL (valor de referência = até 35 U/mL). O maior valor encontrado para LDH foi 357 U/L (valor referência = 100-190 U/L) em uma menina de 10 anos de idade com anatomopatológico compatível com teratoma cístico maduro. A sensibilidade dos marcadores tumorais variou de 0 a 75% e a especificidade de 23,1 a 100% (Tabela 2).

Tabela 1. Classificação e prevalência das lesões ovarianas analisadas no presente estudo.

CLASSIFICAÇÃO	LESÃO	N	%
I - LESÕES BENIGNAS	N=108 (92,3%)		
TUMOR BENIGNO (N=55)	TERATOMA MADURO	31	26,5%
	CISTOADENOMA SEROSO	5	4,3%
	CISTOADENOMA MUCINOSO	7	6%
	FIBROTECOMA	1	0,85%
	CISTOADENOFIBROMA	11	9,4%
CISTO FUNCIONAL (N=20)	CISTO FOLICULAR	4	3,4%
	CISTO TECA-LUTEÍNICO	2	1,7%
	CISTO LUTEÍNICO HEMORRÁGICO	14	12%
TORÇÃO (N=16)	TORÇÃO OVARIANA *	16	13,6%
INFECCIOSOS (N=2)	SALPINGOOFORITE AGUDA	1	0,85%
	SALPINGOOFORITE CRONICA	1	0,85%

continua

Continuação da Tabela 1

CLASSIFICAÇÃO	LESÃO	N	%
I - LESÕES BENIGNAS	N=108 (92,3%)		
OUTRAS LESÕES BENIGNAS (N=15)	CISTO SEROSO SIMPLES	11	9,4%
	CISTO ENDOMETRIÓIDE	4	3,4%
II - LESÕES MALIGNAS	N=9 (7,7%)		
	TERATOMA IMATURO	3	2,6%
	DISGERMINOMA	1	0,85%
	TUMOR DE CORDÃO SEXUAL	2	1,7%
	TUMOR DE SEIO ENDODÉRMICO	1	0,85%
	LEUCEMIA LINFOBLASTICA	1	0,85%
	CORIOCARCINOMA	1	0,85%

* Das 117 pacientes, 30 tiveram torção, sendo 16 casos torção de ovário sem lesão subjacente (torção pura de ovário) e outros 14 casos com lesão associada classificadas nas seguintes lesões orgânicas: 6 teratomas maduros, 3 cistos hemorrágicos, 2 cistos serosos simples, 1 cisto folicular, 1 cistoadenofibroma e 1 fibrotecoma.

Tabela 2. Sensibilidade e especificidade dos marcadores tumorais.

MARCADOR TUMORAL	SENSIBILIDADE (%)	ESPECIFICIDADE (%)
CEA	0 %	100%
HCG sérico	0 %	100%
Fosfatase alcalina	0 %	100%
Alfafetoproteína	20%	97%
Ca 125	0 %	67%
LDH	75%	23,1%

➤ DISCUSSÃO

Atualmente, a literatura tem sugerido que a maioria dos cânceres de ovário se originam na trompa de Falópio, já que uma transformação gradual do epitélio teria a capacidade de invadir e metastizar dentro da própria tuba uterina e atingir o ovário⁹. Entretanto, ainda não se sabe se a salpingectomia levará a redução da mortalidade por câncer de ovário⁹. Em nosso estudo, 42 (35,9%) meninas realizaram salpingectomia no mesmo tempo cirúrgico. Dessas, somente cinco (11,9%) tiveram câncer e seis destas (14,5%) foram por torção. Se por um lado a salpingectomia profilática poderia contribuir para a redução de câncer de ovário, por outro lado, aumentaria os casos

de infertilidade. Assim, ainda é necessário uma maior discussão na literatura sobre qual a melhor conduta em casos de necessidade de remover o ovário em pacientes sem prole completa: remover ou não concomitantemente a trompa ipsilateral.

Segundo o *National Comprehensive Cancer Network (NCCN Guideline 2017)*¹⁰, pacientes com tumores limitados a um ou a ambos ovários e que tenham a cápsula íntegra (IA e IB respectivamente) não precisam, necessariamente, realizar quimioterapia. Porém, mesmo que possuam tumor limitado ao ovário, a ruptura da cápsula (como possível no caso de uma biópsia de ovário, por exemplo) o estágio automaticamente passa para IC (tumor limitado a um ou ambos ovários

com algum dos seguintes: ruptura da cápsula, tumor na superfície do ovário ou células malignas com ascite), o que acarretará na necessidade de quimioterapia adjuvante a cirurgia¹⁰. Dessa forma, é necessário a reflexão sobre a vantagem e o risco da realização de biópsias em ovários com possibilidade de conter um tumor maligno. Muitos serviços optam por ooforectomia nestes casos, mas é necessário a discussão prévia com a paciente e seus familiares do risco/benefício de uma biópsia x cistectomia x ooforectomia.

A torção ovariana é um evento relativamente raro na faixa etária pediátrica.¹¹ É uma condição de emergência que afeta 4.9/100.000 mulheres entre 1 e 20 anos de idade, sendo a maioria dos casos acompanhados de uma massa ou cisto ovariano^{1,11}. Entretanto, na infância, a torção em um ovário sem lesão subjacente é mais comum devido ao maior comprimento do ligamento útero-ovárico¹². No nosso estudo, a diferença de idade entre as torções pura de ovário e as com lesão subjacente não foram estatisticamente significativas, embora observamos uma tendência das torções puras de ovário acometerem pacientes mais jovens (10 anos, DP \pm 5,4 anos). O mesmo aconteceu com o estudo de Karaman e colaboradores¹² onde, das 29 meninas com torção ovariana, oito (27,5%) tinham o ovário normal e média de idade igual a 13 anos, e 21 (72,5%) possuíam massa ou cisto adjacente e uma média de idade de 14 anos. Ainda, no estudo de Jourjon e colaboradores¹³, que avaliou 65 meninas com torção ovariana, 60,6% torceram com massa adjacente, o que mostra uma proporção maior de torção em ovários com lesão se comparado com estudo prévio que mostrou 27%¹⁴.

Em nosso estudo, todas as pacientes com torção ovariana (30/117) referiram dor abdominal ($p < 0,001$). Dessas, a maioria (60%) apresentou vômito, o que se assemelhou ao estudo de Karaman e colaboradores¹² onde o sintoma mais comum foi dor abdominal com a maioria dos casos apresentando náusea e vômitos. Appelbaum e colaboradores¹⁵ afirmam que vômitos estão comumente associados com torção em vários estudos de crianças e adolescentes, concordando

com Jourjon e colaboradores¹³ que encontraram náusea e vômito como o único preditor clínico estatisticamente significativo para torção.

Não houve associação entre o volume ovariano descrito nos exames de imagem do nosso estudo e o diagnóstico de torção ovariana ($p=0,869$). Esse resultado contrasta com o encontrado por Jourjon e colaboradores¹³ onde o tamanho da massa prediz torção porque essa ocorreu mais frequentemente com lesões \geq 5cm. O achado desse estudo tem respaldo na literatura já que também foi encontrado que tumores $>$ 5cm em pacientes com mais de 1 ano de idade são prováveis de torcer, com sensibilidade de 83%¹⁶.

Os tumores ovarianos constituem 1% a 2% de todos os tumores relatados em crianças e adolescentes⁵. Nessa mesma faixa etária, os tumores do trato genital feminino são raros, porém, entre eles, o câncer de ovário é o mais frequente representando 1% de todos os cânceres na infância¹¹. No nosso estudo, 64 (54,7%) pacientes apresentaram tumor ovariano, onde o tipo mais comum foi o tumor de células germinativas representado pelo teratoma maduro em 31 casos (26,5%). O tumor de células germinativas é a neoplasia ovariana mais comum na infância e adolescência, sendo os teratomas císticos maduros responsáveis por 55-70% dos casos¹⁷. Al Jama e colaboradores¹⁸ avaliaram 52 pacientes, entre 6 e 20 anos de idade, diagnosticadas com tumor ovariano e encontraram 87% de tumores de células germinativas. Além disso, Akakpo e colaboradores⁵ publicaram um estudo com 706 pacientes diagnosticadas com tumor ovariano, sendo 67 casos (9,5%) em pacientes de 0 a 19 anos. Destas, 53,7% eram portadores de teratomas maduros.

Em nossa amostra, das 64 pacientes com tumor, 45 (70,3%) eram adolescentes. Isso foi similar ao estudo de Akakpo e colaboradores⁵ que descreveram que 48/67 pacientes (71,6%) tinham mais de nove anos de idade. No nosso estudo, nove (7,7%) pacientes apresentaram tumor maligno, resultado similar ao de Piippo e colaboradores¹⁹, que analisaram o tratamento realizado em 79 meninas com menos de 17 anos

que possuíam massa ovariana encontraram, sendo que em sete (8,8%) delas o exame anatomopatológico foi compatível com tumor maligno.

A avaliação dos marcadores tumorais pode aumentar a precisão no diagnóstico diferencial da patologia ovariana pediátrica, mas seu papel ainda é controverso por apresentar resultados falso positivos e falso negativos³. Embora não sejam validados, os marcadores tumorais comumente avaliados na população pediátrica incluem AFP, HCG, LDH e inibina A e B²⁰. Quando a suspeita é alta para malignidade, o uso desses marcadores pode facilitar o planejamento pré-operatório e, além disso, auxiliar no acompanhamento do paciente com provas de remissão no pós-operatório²⁰.

No nosso estudo, 39 (33,3%) pacientes dosaram marcadores tumorais e eles foram elevados em 16 casos (41%): quatro com tumor ovariano maligno e 12 com tumores benignos. Onze meninas com câncer tiveram marcadores tumorais negativos. Podemos comparar esses resultados com os de Spinelli et al. que avaliaram 130 crianças e adolescentes com lesões ovarianas, 110 dosaram níveis séricos de marcadores tumorais (Ca-125, AFP, HCG e CA-19.9). Dessas, 18 (16,4%) possuíam níveis elevados: cinco com tumores ovarianos malignos e 13 com tumores

benignos. Nesse mesmo estudo, o Ca-125 esteve aumentado em sete casos de lesões benignas: quatro teratomas maduros, dois cistoadenomas serosos e um fibroma. Já, no nosso trabalho, tivemos três casos de Ca-125 elevado e todos por causas benignas: dois cistos endometrióides e um teratoma maduro. Alguns marcadores (CEA, HCG, FA, AFP) foram muito específicos (97-100%) mas muito pouco sensíveis (0-20%). Por outro lado, na nossa amostra, o LDH teve sensibilidade de 75%, mas especificidade de 23%. Portanto, os marcadores podem auxiliar na tomada de decisão, mas tem um valor maior no seguimento quando positivos.

Apesar da grande maioria das lesões das pacientes analisadas fossem benignas (92,3%) no presente estudo, houve a realização de ooforectomia em 75% dos casos, e esse dado merece discussão. Esse achado é um alerta para que cirurgiões e ginecologistas discutam critérios mais precisos de remoção do ovário em pacientes jovens, já que esse órgão desempenha importante papel na puberdade e função reprodutiva das mesmas. O risco de uma cistectomia (ruptura de cápsula em lesão maligna, sangramento) e de uma ooforectomia por doença benigna deve ser avaliado juntamente com a paciente e sua família previamente à cirurgia.

> REFERÊNCIAS

1. Trotman GE, Cheung H, Tefera EA, Darolia R, Gomez-Lobo V. Rate of Oophorectomy for benign indications in a children's hospital: influence of a gynecologist. *Journal of pediatric and adolescent gynecology*. 2017;30(2):234-8.
2. Zacharin M. Disorders of ovarian function in childhood and adolescence: evolving needs of the growing child. An endocrine perspective. *Bjog-an International Journal of Obstetrics and Gynaecology*. 2010;117(2):156-62.
3. Spinelli C, Pucci V, Strambi S, Lo Piccolo R, Martin A, Messineo A. Treatment of ovarian lesions in children and adolescents: a retrospective study of 130 cases. *Pediatric Hematology and Oncology*. 2015;32(3):199-206.
4. Cowan RA, Haber EN, Fauz FR, Stratakis CA, Gomez-Lobo V. Mucinous cystadenoma in children and adolescents. *Journal of Pediatric and Adolescent Gynecology*. 2017;30(4):495-8.
5. Akakpo PK, Derkyi-Kwarteng L, Quayson SE, Gyasi RK, Anim JT. Ovarian tumors in children and adolescents: a 10-Yr histopathologic review in korle-bu teaching hospital, Ghana. *International Journal of Gynecological Pathology*. 2016;35(4):333-6.

6. Emeksiz HC, Derinoz O, Akkoyun EB, Pinarli FG, Bideci A. Age-specific frequencies and characteristics of ovarian cysts in children and adolescents. *Journal of Clinical Research in Pediatric Endocrinology*. 2017;9(1):58-62.
7. Bertozzi M, Esposito C, Vella C, Briganti V, Zampieri N, Codrich D, et al. Pediatric ovarian torsion and its recurrence: a multicenter study. *Journal of Pediatric and Adolescent Gynecology*. 2017;30(3):413-7.
8. Hubner N, Langer JC, Kives S, Allen LM. Evolution in the management of pediatric and adolescent ovarian torsion as a result of quality improvement measures. *Journal of Pediatric and Adolescent Gynecology*. 2017;30(1):132-7.
9. Reade CJ, McVey RM, Tone AA, Finlayson SJ, McAlpine JN, Fung-Kee-Fung M, et al. The fallopian tube as the origin of high grade serous ovarian cancer: review of a paradigm shift. *J Obstet Gynaecol Can*. 2014;36(2):133-40.
10. Morgan RJ, Armstrong DK, Alvarez RD, Bakkum-Gamez JN, Behbakht K, Chen LM, et al. Ovarian Cancer, Version 1.2016, NCCN Clinical Practice Guidelines in Oncology. *J Natl Compr Canc Netw*. 2016;14(9):1134-63.
11. Baert T, Storme N, Van Nieuwenhuysen E, Uyttebroeck A, Van Damme N, Vergote I, et al. Ovarian cancer in children and adolescents: A rare disease that needs more attention. *Maturitas*. 2016;88:3-8.
12. Karaman E, Beger B, Cetin O, Melek M, Karaman Y. Ovarian torsion in the normal ovary: a diagnostic challenge in postmenarchal adolescent girls in the emergency department. *Medical Science Monitor*. 2017;23:1312-6.
13. Jourjon R, Morel B, Irtan S, Audureau E, Coulomb-L'Herminé A, Larroquet M, et al. Analysis of clinical and ultrasound determinants of adnexal torsion in children and adolescents. *J Pediatr Adolesc Gynecol*. 2017;30(5):582-90.
14. Ngo AV, Otjen JP, Parisi MT, Ferguson MR, Otto RK, Stanescu AL. Pediatric ovarian torsion: a pictorial review. *Pediatr Radiol*. 2015;45(12):1845-55; quiz 2-4.
15. Appelbaum H, Abraham C, Choi-Rosen J, Ackerman M. Key clinical predictors in the early diagnosis of adnexal torsion in children. *J Pediatr Adolesc Gynecol*. 2013;26(3):167-70.
16. Oltmann SC, Fischer A, Barber R, Huang R, Hicks B, Garcia N. Cannot exclude torsion-a 15-year review. *J Pediatr Surg*. 2009;44(6):1212-6; discussion 7.
17. Aydin BK, Saka N, Bas F, Yilmaz Y, Haliloglu B, Guran T, et al. Evaluation and treatment results of ovarian cysts in childhood and adolescence: a multicenter, retrospective study of 100 patients. *J Pediatr Adolesc Gynecol*. 2017;30(4):449-55.
18. Al Jama FE, Al Ghamdi AA, Gasim T, Al Dakheel SA, Rahman J, Rahman MS. Ovarian tumors in children and adolescents--a clinical study of 52 patients in a university hospital. *J Pediatr Adolesc Gynecol*. 2011;24(1):25-8.
19. Piippo S, Mustaniemi L, Lenko H, Aine R, Mäenpää J. Surgery for ovarian masses during childhood and adolescence: a report of 79 cases. *J Pediatr Adolesc Gynecol*. 1999;12(4):223-7.
20. Amies Oelschlager AM, Gow KW, Morse CB, Lara-Torre E. Management of Large Ovarian Neoplasms in Pediatric and Adolescent Females. *J Pediatr Adolesc Gynecol*. 2016;29(2):88-94.