

Remodelamento brônquico na asma

THAIS MAUAD¹, ALESSANDRA SANDRINI LOPES DE SOUZA², PAULO HILÁRIO NASCIMENTO SALDIVA³, MARISA DOLHNIKOFF⁴

É sabido que certos pacientes asmáticos apresentam perda parcial e irreversível da função respiratória ao longo do tempo. Postula-se que o processo inflamatório crônico em vias aéreas, característico da doença, poderia, através da liberação de diversos mediadores inflamatórios, ocasionar alterações estruturais irreversíveis nas vias aéreas e conseqüente piora da broncoconstrição, contribuindo assim para o fenômeno de perda de função pulmonar. A este processo creditou-se o nome de remodelamento brônquico. Nesta revisão descrevem-se os mecanismos propostos para o remodelamento brônquico, o papel dos diversos mediadores inflamatórios envolvidos e as diversas alterações patológicas observadas em vias aéreas asmáticas. Para cada alteração estrutural descrita, discute-se a possível conseqüência funcional. O entendimento do remodelamento brônquico é importante para o melhor manejo dos pacientes com asma e para a prevenção da deterioração funcional definitiva. (*J Pneumol* 2000;26(2):91-98)

Bronchial remodeling in asthma

The relationship between structure and function in asthma has been extensively studied. All the compartments of the airway have been shown to have some structural alterations contributing to functional defects. The structural alterations are thought to be a consequence of the chronic inflammation present in asthmatic airways, leading ultimately to remodeling. The decline of the ventilatory function over time in some asthmatic patients may be a consequence of airway remodeling. In this review, the authors describe the phenomena leading to airway remodeling and discuss the role of inflammatory mediators involved in this process. The structural alterations of the asthmatic airways are presented and the possible correlated functional defects are discussed.

Descritores – brônquios; patologia; asma.

Key words – bronchii; pathology; asthma.

Síglas e abreviaturas utilizadas neste trabalho

RB – Remodelamento brônquico

MBP – Proteína básica principal

MB – Membrana basal epitelial

FSE – Fibras do sistema elástico

TGF – Fator de crescimento tumoral

TNF – Fator de necrose tumoral

IL – Interleucina

FGF – Fator de crescimento fibroblástico

GM-CSF – Fator estimulante de colônia de macrófagos e granulócitos

RANTES – *Regulated on activation normal T-cell expressed and secreted*

EGF – Fator de crescimento epidérmico

INTRODUÇÃO

A definição mais atual e amplamente utilizada de asma data de 1995, publicada a partir do *workshop* do *International Consensus Report on Diagnosis and Manage-*

1. Doutora em Patologia; Médica Assistente do Departamento de Patologia da Faculdade de Medicina da USP.
2. Especialista em Pneumologia e Pós-graduanda do programa de Doutorado da Universidade Federal de São Paulo – EPM.
3. Professor Titular do Departamento de Patologia da Faculdade de Medicina da USP.
4. Professora Doutora do Departamento de Patologia da Faculdade de Medicina da USP.

Endereço para correspondência – Thais Mauad, Avenida Dr. Arnaldo, 455, 1º andar – Departamento de Patologia, Faculdade de Medicina da USP – 01246-903 – São Paulo, SP. Tel. (11) 852-8098; Fax (11) 3064-2744; E-mail: tmauad@usp.br

Recebido para publicação em 28/9/99. Aprovado, após revisão, em 6/10/99.

ment of Asthma, do *National Institutes of Health*⁽¹⁾. A asma é definida como uma doença inflamatória crônica das vias aéreas, na qual várias células, entre elas linfócitos do tipo T, eosinófilos e mastócitos exercem um importante papel. O processo inflamatório está associado à hiper-responsividade brônquica a uma variedade de estímulos, que é no mínimo parcialmente reversível, espontaneamente ou após tratamento.

Acredita-se que 7,2% da população mundial seja asmática. Nos países de baixa renda, estima-se que ela afete de 100 a 200 milhões de pessoas, provocando 40 a 50 mil mortes/ano e prejuízos na ordem de 10 a 20 bilhões de dólares⁽²⁾.

A doença parece estar tornando-se mais grave nas últimas décadas. Apesar da asma ser uma doença cujos mecanismos patogênicos e terapêuticos são relativamente bem conhecidos, a mortalidade aumentou de maneira estatisticamente significativa na década de 80, em nível mundial. A partir do início da década de 90, parece haver uma queda gradual na mortalidade da asma em alguns países onde as estatísticas de mortalidade são atualizadas de maneira acurada. Esta tendência tem sido observada particularmente em países que adotaram terapêuticas modernas no tratamento de asma, entre elas o uso de corticóide inalatório⁽³⁾.

No Brasil, tem ocorrido, anualmente, uma média de 2.000 óbitos por asma e os coeficientes de mortalidade variaram pouco no período de 1980 a 1993 (1,15 a 1,96%), e sua tendência global, ao contrário de outros países, tem sido de declínio. Essa tendência tanto pode refletir a realidade, como falhas no sistema de notificação de óbitos⁽⁴⁾.

CARACTERÍSTICAS ANATOMOPATOLÓGICAS DA ASMA

Pulmões de pacientes falecidos por mal asmático apresentam-se hiperinsuflados e com tampões de secreção bastante viscosos obstruindo as vias aéreas. Histologicamente, as alterações mais características e significativas são descamação epitelial, espessamento da membrana basal, edema da submucosa, infiltrado linfomononuclear e de eosinófilos, hipertrofia do músculo liso e grande quantidade de secreção na luz brônquica. Biópsias brônquicas de pacientes asmáticos mostram alterações inflamatórias semelhantes às descritas no mal asmático, em graus variáveis de intensidade. A Figura 1 ilustra uma via aérea asmática.

ESTRUTURA E FUNÇÃO NA ASMA: O PAPEL DO REMODELAMENTO BRÔNQUICO

A relação entre estrutura e função na asma tem sido objeto de atenção nos últimos anos, bem como as alterações estruturais da árvore brônquica e as suas repercussões ao longo do tempo em pacientes asmáticos. O interesse pelas alterações estruturais evidenciadas em vias aéreas asmáticas surgiu pela observação de que em alguns pacientes asmáticos havia queda da função pulmonar de caráter irreversível ao longo do tempo^(5,6). Além disso, alguns estudos mostraram que certos pacientes têm

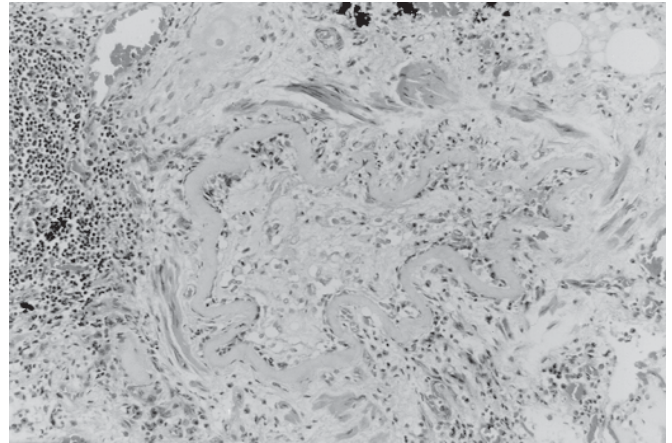


Figura 1 – Via aérea asmática. Observar a presença de “plugs” mucosos (m), espessamento hialino da membrana basal, de aspecto constricto (mb) e infiltrado inflamatório rico em eosinófilos (seta). H&E, 100x.

alteração persistente da função pulmonar, apesar de estarem sem doença manifesta clinicamente^(7,8). Parece haver uma heterogenicidade no que tange à completa reversibilidade da broncoconstrição entre os pacientes asmáticos, sendo observado que em alguns pacientes com asma grave a reversibilidade total não é obtida, mesmo após tratamento antiinflamatório agressivo. Acredita-se que as alterações estruturais, muitas delas de caráter definitivo, provocariam ou contribuiriam para as alterações funcionais de caráter irreversível observadas. A presença de inflamação crônica, com a liberação de inúmeras substâncias mediadoras, poderia agir, teoricamente, em cada um dos compartimentos da via aérea, tendo como conseqüência as alterações de caráter anatômico. É sabido que a inflamação crônica, que pode seguir um quadro agudo ou apresentar-se de maneira crônica insidiosa, leva a dano tecidual progressivo.

A presença de inflamação crônica persistente em vias aéreas asmáticas já é bem estabelecida e envolve diferentes tipos de células que modulam o processo inflamatório, como mastócitos, linfócitos, eosinófilos, macrófagos e, em menor monta, neutrófilos, além de elementos mesenquimais como fibroblastos, células endoteliais e musculares. O remodelamento brônquico (RB) é a conseqüência anatômica da ação da inflamação crônica na via aérea e espelharia, além das alterações decorrentes do próprio processo inflamatório, a falta de reparo adequado à injúria crônica⁽⁹⁾, como ilustrado na Figura 2.

ALTERAÇÕES ESTRUTURAIS E COMPONENTES DO REMODELAMENTO BRÔNQUICO NA ASMA

Os parágrafos seguintes mostram como cada compartimento da via aérea pode estar estruturalmente alterado

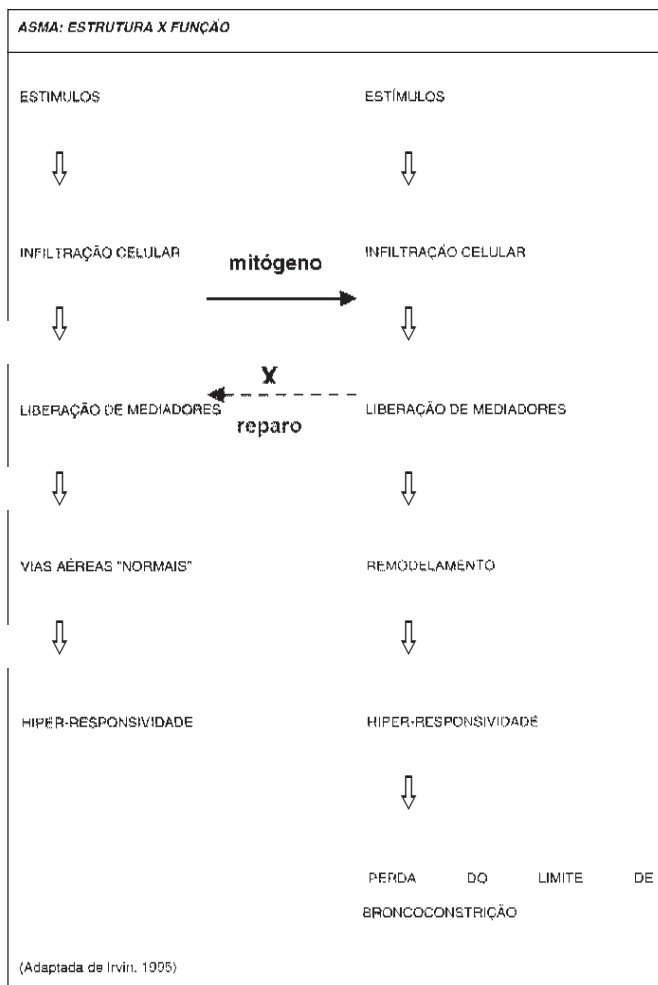


Figura 2 – A coluna da direita mostra a seqüência de eventos que culminariam no remodelamento brônquico, o qual pode determinar um aumento da hiper-responsividade brônquica, com perda do limite de broncoconstrição quando comparado com vias aéreas não remodeladas, representadas pela coluna da esquerda

na asma e as possíveis repercussões funcionais. A Figura 3 mostra os diferentes compartimentos de uma via aérea normal.

A seqüência de apresentação se faz da superfície epitelial até a adventícia do brônquio:

Alterações epiteliais – O epitélio é lesado extensamente na asma, havendo descamação intensa de células para dentro do lume da via aérea. Paralelamente, há prejuízo da ciliogênese, com redução do número de cílios por célula epitelial⁽¹⁰⁾. No indivíduo fora de crise, observa-se na via aérea metaplasia de células caliciformes e, em menor grau, metaplasia escamosa, fenômenos inespecíficos e aparentemente relacionados à regeneração epitelial. Existem muitos fatores que podem levar ao estado de ruptura epitelial na asma. O mais reconhecido é o dano epitelial de-

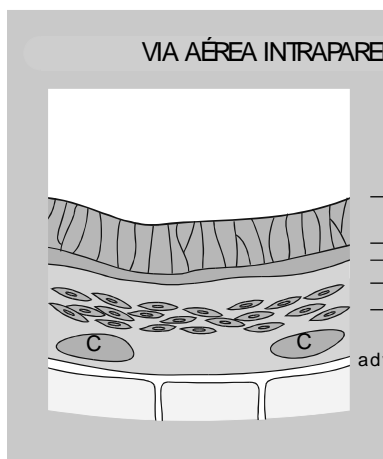


Figura 3 – Esquema representativo de uma via aérea intraparenquimatosa normal e suas camadas histológicas: mb =membrana basal, lp = lâmina própria, mlb = músculo liso brônquico, C = cartilagem.

vido à ação dos produtos derivados da degradação de eosinófilos, entre eles a MBP (proteína básica principal), que tem fator citotóxico epitelial. Outros fatores incluem radicais livres de oxigênio, efeito de proteases neutras e do edema subepitelial e até ações decorrentes de provável doença viral em episódios de exacerbação das crises. As conseqüências funcionais que as alterações epiteliais poderiam acarretar são diversas e considera-se o epitélio brônquico não só o alvo da inflamação crônica, mas como um participante ativo nos processos patogênicos que levariam ao desenvolvimento e perpetuação da doença⁽¹¹⁾.

Membrana basal epitelial (MB) – A membrana basal é uma fina camada de matriz extracelular especializada que forma a estrutura mantenedora para o crescimento epitelial e promove suporte mecânico. É composta por colágeno tipo IV, proteoglicanos e complexos laminina/entactina/nidogênio⁽¹²⁾. Na asma, a verdadeira membrana basal mostra-se íntegra, havendo depósitos de colágenos na região imediatamente abaixo (camada reticular). Isso determina um aspecto espessado e hialinizado, sendo considerado quase que uma característica da doença^(13,14).

Há uma correlação positiva entre o espessamento da membrana basal e a presença de miofibroblastos, que estão aumentados em número na submucosa de vias aéreas asmáticas⁽¹⁵⁾. A relação entre a gravidade da doença, tempo e tipo de asma e tratamento e a espessura da membrana basal é mais confusa na literatura vigente. Se o espessamento da mesma é conseqüência do RB, seria de se esperar correlação positiva com tempo de doença e negativa com tratamento antiinflamatório com corticosteróides. Os trabalhos existentes são, no entanto, conflitantes. Trabalhos mais antigos não mostram redução da espessura da membrana basal com uso do corticosteroide bude-

sonida⁽¹⁶⁾. Já estudos mais recentes mostraram diminuição da espessura da membrana basal em asmáticos leves com o uso de propionato de fluticasona⁽¹⁷⁾. Chetta *et al.* evidenciaram relação entre a espessura da membrana basal e a gravidade clínica da asma, não havendo relação com atopia ou duração da doença⁽¹⁸⁾. Chu *et al.*, no entanto, não conseguiram demonstrar relação entre espessura de MB e colágeno submucoso e gravidade da asma⁽¹⁹⁾. Laitinen *et al.*, por meio de método imuno-histoquímico, revelaram haver diminuição da glicoproteína tenascina na membrana basal após tratamento com budesonida inalatório⁽²⁰⁾.

A literatura é controversa em relação às alterações funcionais decorrentes do espessamento da membrana basal. De acordo com Lambert, o número de dobraduras epiteliais é importante para o mecanismo de hiper-responsividade⁽²¹⁾. Yager *et al.* hipotetizaram que, graças ao espessamento da membrana basal na asma, entre outros, menos dobraduras epiteliais se formariam, com maior perda da área luminal, resultando em aumento da resistência da via aérea⁽²²⁾. Já Lambert *et al.*, em 1994, teorizaram que o espessamento da membrana basal na asma teria um efeito protetor, por representar uma carga maior ao músculo, atenuando os efeitos da broncoconstrição⁽²³⁾. Como contraponto a esta teoria, se a elastância da via aérea está reduzida, a contração muscular e o edema da mucosa poderiam aumentar o grau de broncoconstrição⁽²⁴⁾. Wilson *et al.* demonstraram que a distensibilidade das vias aéreas é menor em asmáticos, não havendo correlação, porém com perda de responsividade aos broncodilatadores⁽²⁵⁾ e com a espessura da via aérea⁽²⁶⁾.

Matriz extracelular – Os principais elementos da matriz extracelular pulmonar incluem as fibras do sistema colágeno, as fibras do sistema elástico, fibronectina, proteoglicanos e as substâncias que compõem as membranas basais epiteliais e endoteliais. As principais alterações da matriz extracelular descritas na asma têm-se restringido à camada subepitelial, na região compreendendo a membrana basal reticular. Como descrito anteriormente, parece haver pouca discórdia a respeito do espessamento abaixo da membrana basal à custa de deposição colagênica. Poucos estudos, porém, analisaram a região da mucosa brônquica, ou seja, a região que compreende a lâmina própria⁽²⁷⁾ ou ainda a submucosa, segundo alguns autores⁽²⁸⁾. É de se esperar que aumento da deposição colagênica ao nível submucoso tenha grandes implicações para um aumento da rigidez da via aérea, em maiores proporções até que o espessamento da própria membrana basal reticular. Roberts, em 1995, mostrou haver deposição dos proteoglicanos versican e ácido hialurônico entre as fibras do músculo liso brônquico e na submucosa de vias aéreas de asmáticos⁽²⁹⁾. Este autor teorizou que a presença aumentada destas substâncias poderia contribuir para as al-

terações mecânicas observadas em uma via aérea espessa. Ao mesmo tempo, a deposição deste material poderia aumentar o turgor tecidual e a resistência à deformação da via aérea na contração do músculo liso brônquico.

Fibras elásticas – As fibras do sistema elástico (FSE) no pulmão regulam a patência das vias aéreas e o recolhimento elástico pulmonar. O trabalho de Bousquet *et al.* mostrou sinais de elastólise na camada superficial de 40 biópsias brônquicas de pacientes asmáticos de diversos graus de intensidade⁽³⁰⁾. Já Godfrey *et al.*, estudando material de autópsia e biópsias, não conseguiram demonstrar diferença estatisticamente significativa entre a quantidade de elastina entre asmáticos e não asmáticos⁽³¹⁾.

Recentemente, descrevemos a presença de elastose na camada submucosa de vias aéreas centrais asmáticas⁽³²⁾. Observamos que, além do aumento de fibras na submucosa, há um menor conteúdo de fibras do sistema elástico quando se considera apenas a região subepitelial das vias aéreas centrais de pacientes asmáticos. Além disso, nesta região, as fibras mostram-se fragmentadas, desordenadas e esparsas ao nível ótico. A perda de acoplamento das fibras do sistema elástico na membrana basal poderia resultar em uma diminuição da força elástica da via aérea, determinando um relaxamento deficiente da mesma e facilitando o mecanismo de broncoconstrição. Em outras palavras, a perda da integridade da rede de FSE facilitaria a broncoconstrição e dificultaria a volta do brônquio ao seu estado pré-constrito, contribuindo para a hiperresponsividade brônquica. As fibras do sistema elástico das vias aéreas periféricas não se mostraram alteradas neste estudo. Sugerem-se dois mecanismos possíveis para a lesão da FSE na asma: a ação de proteases e elastases liberadas por células inflamatórias e um fator mecânico (edema e distensão) contribuindo para a ruptura e fragmentação destas fibras.

A principal consequência funcional da elastose nas vias aéreas centrais seria o aumento da espessura da via aérea, potencializando o efeito da contração do músculo liso brônquico. Em relação à ruptura de fibras na camada subepitelial, pode-se teorizar que durante os diversos episódios de crise de asma na vida dos indivíduos que morrem por asma fatal haveria surtos mais leves de episódios de ruptura de fibras. Estes indivíduos, a cada crise, teriam as fibras elásticas lesadas, comprometendo lentamente seu sistema de recolhimento elástico brônquico, determinando episódios mais graves de broncoconstrição.

Lâmina própria – Esta camada da via aérea contém, basicamente, elementos da matriz extracelular, vasos e células inflamatórias. Teoriza-se que o espessamento desta camada levaria a um aumento dramático do efeito final de broncoconstrição para uma dada contração do músculo liso brônquico⁽²⁴⁾, como ilustrado na Figura 4. Já Okazawa *et al.* acreditam que uma mucosa espessada poderia aju-

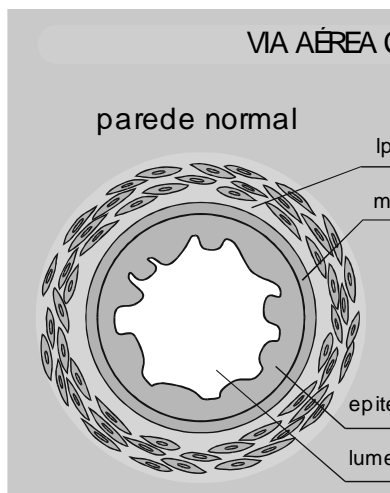


Figura 4 – Vias aéreas contraídas. A da esquerda tem parede de espessura habitual e a da direita tem a parede espessada. Teoriza-se que a redução final do lume da via aérea durante a contração do músculo liso brônquico é desproporcionalmente maior na VA espessada.

dar a atenuar os efeitos da excessiva contração do músculo liso brônquico, por representar maior carga contra a qual o músculo liso brônquico contrai⁽³³⁾.

Alterações vasculares – Na asma, e principalmente nos casos de asma fatal, há grande vasodilatação brônquica, ao nível capilar e de veias pós-capilares⁽³⁴⁾, por ação de mediadores inflamatórios e fatores de crescimento. Há maior número de vasos e estes são de maior calibre⁽³⁵⁾. A consequência final desse estado é a presença de edema, atribuída a um estado de “extravasamento” da microcirculação brônquica. Este aumento da vasculatura e este estado de permeabilidade alterada têm implicações no mecanismo de RB. O aumento da espessura da mucosa, por si próprio, já diminuiria o calibre interno da via aérea. O fator mais importante parece ser, principalmente em vias aéreas de menor calibre, o efeito amplificador que o espessamento da mucosa fornece para uma dada contração muscular no tamanho final da luz da via aérea⁽¹⁴⁾.

Glândulas submucosas – Na asma, observa-se hiperplasia e hipertrofia de glândulas submucosas que contribuem para a excessiva produção de muco presente na asma fatal. Além disso, o muco apresenta maior concentração de substâncias viscoelásticas. Uma outra alteração estrutural descrita em vias aéreas asmáticas é a ectasia de ductos glandulares (divertículos brônquicos)⁽³⁴⁾. James e Carrol, em 1995, mostraram que a presença de muco na luz da via aérea pode aumentar substancialmente a sua resistência para graus leves de contração do músculo liso brônquico⁽³⁶⁾.

Músculo liso brônquico – O músculo liso brônquico é um dos principais alvos de atenção entre os estudiosos da asma. Vários estudos em asma fatal e não fatal mostra-

ram que há hipertrofia e hiperplasia da camada muscular. Os trabalhos mais clássicos são de Heard e Hossain⁽³⁷⁾ e Hossain⁽³⁸⁾, que demonstraram, em material de autópsia, hiperplasia e hipertrofia de células musculares lisas em brônquios de asmáticos. Ebina *et al.*⁽³⁹⁾ conseguiram identificar dois grupos de pacientes quando da análise morfológica de casos de asma fatal. Um deles com hiperplasia das fibras do músculo liso brônquico nas vias aéreas centrais e outro com hiperplasia ao longo de toda a árvore brônquica. Saetta *et al.* também encontraram em vias aéreas periféricas de seis casos de asma fatal a hipertrofia das fibras musculares⁽⁴⁰⁾.

O aumento da massa muscular poderia refletir: (a) uma proliferação muscular induzida por mediadores inflamatórios; (b) hipertrofia por repetidos episódios de broncoespasmo; (c) controle inibitório muscular reduzido resultando em atividade miogênica aumentada⁽⁴¹⁾.

Não há comprovação definitiva de que haja uma anormalidade intrínseca ao músculo liso brônquico na asma. Segundo Schelleberg, poderia haver uma degradação dos elementos da matriz extracelular entre as fibras musculares, resultando em uma menor carga contrátil e, conseqüentemente, uma maior contração brônquica⁽⁴²⁾.

Adventícia – É através desta estrutura da parede da via aérea que as forças de interdependência com o parênquima pulmonar se transmitem. Edema ou inflamação desta região podem afetar a transmissão das forças de recolhimento elástico. Um espessamento agudo ou crônico desta camada isolaria a via aérea dos efeitos do recolhimento elástico pulmonar e da inspiração profunda (*big breath*). O componente vascular da via aérea, presente nesta camada, poderia, quando dilatado e congesto, além do ede-

ma extravasado, contribuir para o espessamento e diminuição do acoplamento via aérea-parênquima⁽⁴³⁾.

Cartilagem – Roberts sugeriu haver atividade proteolítica em relação aos proteoglicanos da cartilagem brônquica, estudando um pequeno número de casos de asma fatal. A alteração funcional esperada seria um aumento da contratilidade brônquica provocada pela diminuição da carga contra a qual o músculo liso brônquico teria que contrair⁽²⁹⁾. Recentemente, Haraguchi *et al.* demonstraram alterações degenerativas e fibrose pericondrial na cartilagem de asmáticos⁽⁴⁴⁾.

Artéria pulmonar – Saetta *et al.* constataram, em seis casos de asma fatal, haver importante processo inflamatório na parede de artérias pulmonares correspondentes a vias aéreas periféricas, não havendo espessamento fibrointimal dos vasos. Os autores afirmam que esse fenômeno poderia ser co-responsável pelas anormalidades de trocas gasosas observadas em ataques graves de asma.

CÉLULAS E MEDIADORES PARTICIPANTES DO PROCESSO DE REPARO

A agressão repetida ou intensa ao epitélio da via aérea associada à inflamação parece ser o evento inicial desencadeante do processo anormal de reparo na asma. Os eosinófilos têm papel fundamental neste processo, uma vez que causam lesão epitelial e estimulam a fibrogênese através da produção de fator de crescimento tumoral beta (TGF- β), citocina que regula a produção de colágeno⁽⁴⁵⁾. Os mastócitos podem produzir citocinas como o fator de necrose tumoral alfa (TNF- α), interleucina 4 (IL-4), fator de crescimento fibroblástico (FGF), que além de influenciar a proliferação fibroblástica atua na digestão da matriz extracelular. Estas células são capazes de produzir colágeno tipo VIII⁽⁴⁶⁾. Os linfócitos contribuem para o remodelamento através do efeito regulatório sobre a fibrose e sobre a inflamação: produção de citocinas como interleucina 3 (IL-3), interleucina 5 (IL-5), fator estimulante de colônia de macrófagos e granulócitos (GM-CSF)⁽⁴⁷⁾. Os macrófagos produzem citocinas, elastase e metaloproteases, que podem degradar os componentes da matriz extracelular. As próprias células epiteliais liberam diferentes mediadores, fatores quimiotáticos e citocinas como RANTES (*regulated on activation normal T-cell expressed and secreted*), TGF- β e GM-CSF, contribuindo para perpetuação da lesão tecidual e formação de cicatriz⁽⁴⁸⁾. Os fibroblastos são considerados “células-chave” no processo de reparo tecidual, podendo diferenciar-se em miofibroblastos, células indispensáveis ao processo de reparo⁽⁴⁹⁾.

Fatores de crescimento atuam diretamente no remodelamento da matriz extracelular⁽⁵⁰⁾. O TGF- β , que está aumentado em pacientes asmáticos, regula a produção de colágeno e inibe o crescimento de células epiteliais. Pare-

ce haver um aumento da expressão de fator de crescimento epidérmico (EGF) nas células epiteliais de asmáticos, não havendo, entretanto, correlação com fibrose, como ocorre com o TGF- β ⁽⁵¹⁾. As endotelinas atuam também na ativação dos fibroblastos e poderiam contribuir para o remodelamento⁽⁵¹⁾. A expressão do GM-CSF está aumentada na mucosa brônquica de asmáticos e sua expressão no epitélio é suprimida com o uso de corticóide. Observou-se também que se correlaciona com o número de eosinófilos no lavado broncoalveolar⁽⁵²⁾.

IMPLICAÇÕES CLÍNICAS NO RECONHECIMENTO DO PROCESSO DE RB

Recentemente, tem sido demonstrado na literatura que a intervenção antiinflamatória precoce na asma, na forma de corticosteróides, pode prevenir ou retardar o desenvolvimento de obstrução irreversível de vias aéreas^(53,54). Haahtela *et al.*, em 1991, demonstraram que, pacientes asmáticos recém-diagnosticados, tratados apenas com broncodilatadores, têm, após três anos de seguimento, função pulmonar pior do que aqueles que receberam esteróides desde o começo⁽⁵⁵⁾. Kerstjens *et al.*, comparando pacientes com DPOC e asma, observaram que os pacientes não iniciados precocemente na terapia de corticosteróides tiveram evolução pior que pacientes que fizeram uso mais precoce da droga⁽⁵⁶⁾. O tratamento conservador de alguns pacientes com asma leve pode levar, na progressão da doença, a algum grau de perda da função pulmonar⁽⁵⁷⁾. Por outro lado, é sabido que há pacientes que, apesar de mostrarem grandes flutuações de pico de fluxo expiratório, não apresentam deterioração da função pulmonar. A implicação do reconhecimento do remodelamento no tratamento da asma pediátrica também tem sido objeto de atenção na literatura recente, sendo advogado o uso de terapia precoce com corticosteróides inalatórios^(54,58).

A intensidade do RB parece variar bastante de paciente para paciente e tem caráter, até o presente momento, imprevisível, não havendo estudos que caracterizem os pacientes com maior risco de deterioração da função pulmonar. A asma parece desenvolver-se a partir da influência de estímulos ambientais que induzem inflamação e alterações estruturais da via aérea em indivíduos predispostos geneticamente. O remodelamento das vias aéreas é consequência da persistência deste processo inflamatório e/ou da grave intensidade do mesmo e será causa contribuidora para a perpetuação da condição clínica e presença de certo grau de irreversibilidade destas alterações estruturais. A busca do melhor entendimento deste processo objetiva o melhor manejo dos pacientes com asma e a prevenção da deterioração funcional definitiva.

REFERÊNCIAS

1. National Institutes of Health World Health Organization. U.S. Department of Health, Education and Welfare. Global strategy for asthma management and prevention. N.I.H. Publ., 1995;95:3659.
2. International Union Against Tuberculosis and Lung Diseases. Management of asthma in adults. A guide for low income countries, 1996/ Nadia Ait-Khaled, Donald A. Enerson. Isbn 3-89119-371-8.
3. Beasley CRW, Pearce NE, Crane J. Worldwide trends in asthma mortality during the twentieth century. In: Scheffer AL, Dekker M, ed. Fatal Asthma. New York, 1998;2:27-29.
4. Campos HS. Dados não publicados levantados no Datasus, 1998.
5. Peat JK, Woolcock AJ, Cullen K. Rate of decline of lung function in subjects with asthma. Eur J Resp Dis 1987;70:171-179.
6. Lange P, Parner J, Vestbo J, Schnohr P, Jensen G. A 15-year follow-up study of ventilatory function in adults with asthma. N Engl J Med 1998;339:1194-1200.
7. Beale HD, Fowler WS, Comroe JH Jr. Pulmonary function studies in 20 asthmatic patients in the symptom-free interval. J Allergy 1952; 23:1-10.
8. Brown PJ, Greville HW, Finucane KE. Asthma and irreversible airflow obstruction. Thorax 1984;39:131-136.
9. Irvin CG, Wenzel S. Asthma: structure and function. Chest 1995;107: 85-86.
10. Lundgren R. Scanning electron microscopic studies of bronchial mucosa before and during treatment with beclometasone dipropionate inhalations. Scan J Respir Dis 1977;(Suppl 101):1557-1561.
11. Rennard SI, Romberger DJ, Robbins RA, Spurzem JR. Is asthma a epithelial disease? Chest 1995;107:127-131.
12. Laitinen LA, Laitinen A. Remodeling of asthmatic airways by glucocorticosteroids. J Allergy Clin Immunol 1996;97:153-158.
13. Roche WR, Williams JH, Beasley R, Holgate ST. Sub-epithelial fibrosis in the bronchi of asthmatics. Lancet 1989;1:520-524.
14. Cutz E, Levinson H, Cooper DM. Ultrastructure of airways in children with asthma. Histopathology 1978;2:407-421.
15. Brewster CEP, Howarth PH, Dujkanovich R, Wilson J, Holgate ST, Roche WR. Myofibroblasts and subepithelial fibrosis in bronchial asthma. Am J Respir Cell Mol Biol 1990;3:507-511.
16. Jeffery PK, Godfrey RW, Adroth E, Nelson F, Rogers A, Johansson AS. Effects of treatment on airway inflammation and thickening of basement membrane reticular collagen in asthma. A quantitative light and electron microscopy study. Am Rev Respir Dis 1992;145:890-899.
17. Olivieri D, Chetta A, Donno D, Bertorelli G, Casalini A, Pesci A, Testi R, Foresi A. Effect of short term treatment with low dose inhaled fluticasone propionate on airway inflammation and remodeling in mild asthma: A placebo controlled study. Am J Resp Crit Care Med 1997; 155:1864-1871.
18. Chetta A, Foresi A, Donno MD, Bertorelli G, Pesci A, Olivieri D. Airways remodeling is a distinctive feature of asthma and is related to severity of the disease. Chest 1997;111:852-857.
19. Chu HW, Halliday JL, Martin RJ, Leung DY, Szeffler SJ, Wenzel SE. Collagen deposition in large airways may not differentiate severe asthma from milder forms of the disease. Am J Respir Crit Care Med 1998;158:1936-1944.
20. Laitinen A, Altraja A, Kämpe M, Linden M, Virtanen I, Laitinen LA. Tenascin is increased in airway basement membrane of asthmatics and decreased by an inhaled steroid. Am J Resp Crit Care Med 1997; 156:951-958.
21. Lambert RK. Role of bronchial basement membrane in airway collapse. J Appl Physiol 1991;1:666-673.
22. Yager D, Kamm RD, Drazen JM. Airway wall liquid sources and role as an amplifier of bronchoconstriction. Chest 1995;107:105-110s.
23. Lambert RK, Codd SL, Alley MR, Pack RJ. Physical determinants of bronchial mucosal folding. J Appl Physiol 1994;77:1206-1216.
24. James AL, Pare PD, Hogg JC. The mechanics of airway narrowing in asthma. Am Rev Respir Dis 1989;139:242-246.
25. Wilson JW, Li X, Pain MC. The lack of distensibility of asthmatic airways. Am Rev Respir Dis 1993;148:806-809.
26. Wilson JW, Li X, Pain MC. Airway collagen and airway distensibility in asthmatic airways (Abstract). Am Thorac Soc Trans 1994;A959.
27. Bai TR, Wang ZL, Walker B, Paré PD. Chronic allergic inflammation induces replication of airway smooth muscle cells in vivo in guinea pigs. Chest 1995;107:93.
28. Wilson JW, Li X. The measurement of reticular basement membrane and submucosal collagen in the asthmatic airway. Clin Exp Allergy 1997;27:363-371.
29. Roberts CR. Is asthma a fibrotic disease? Chest 1995;107:111-117.
30. Bousquet J, Lacoste JY, Chanez P, Vic P, Godard P, Michel FB. Bronchial elastic fibers in normal subjects and asthmatic patients. Am J Respir Crit Care Med 1996;153:648-654.
31. Godfrey RWA, Lorimer S, Majumdar S, Adroth E, Johnston PW, Rogers AV, Johansson SA, Jeffery PK. Airway and lung elastic fibre is not reduced in asthma nor in asthmatics following corticosteroid treatment. Eur Respir J 1995;8:922-927.
32. Mauad T, Xavier ACG, Saldiva PHN, Dolnikoff M. Elastosis and fragmentation of fibers of the elastic system in fatal asthma. Am J Respir Crit Care Med 1999;160:968-975.
33. Okazawa M, Wang L, Lambert RK, Verburgt L, Vedal S, Bert JL, Pinder KL, Paré PD. Mucosal folding and airway smooth muscle shortening. Chest 1995;107:88.
34. Holloway L, Beasley R, Roche WR. The pathology of fatal asthma. In: Busse WW, Holgate ST, eds. Asthma and rhinitis. Boston: Blackwell Scientific Publications, 1995;9:109-117.
35. Li X, Wilson JW. Increased vascularity of the bronchial mucosa in mild asthma. Am J Respir Crit Care Med 1997;156:229-233.
36. James AL, Carroll N. Theoretic effects of mucus gland discharge on airway resistance in asthma. Chest 1995;107:110.
37. Heard BE, Hossain S. Hyperplasia of bronchial muscle in asthma. J Pathol 1973;110:319-331.
38. Hossain S. Quantitative measurements of bronchial muscle in men with asthma. Am Rev Respir Dis 1973;107:99-109.
39. Ebina M, Yaegashi H, Chiba R, Takahashi T, Motomiya M, Tanemura M. Hyperreactive site in the airway tree of asthmatic patients revealed by thickening of bronchial muscles. Am Rev Respir Dis 1989;141: 1327-1332.
40. Saetta M, Di Stefano A, Rosina C, Thiene G, Fabbri LM. Quantitative structural analysis of peripheral airways and arteries in sudden fatal asthma. Am Rev Respir Dis 1991;143:138-143.
41. Vignola AM, Bonsignore G, Bousquet J, Chanez P. Pathophysiological correlates of fatal asthma. In: Scheffer AL, Dekker M, eds. Fatal asthma. New York, 1998;139-155.
42. Schellenberg RR. Evidence for smooth muscle dysfunction in asthma. In: Busse WW, Holgate ST, eds. Asthma and rhinitis. Boston: Blackwell Scientific Publications, 1995.
43. Paré P. Conference Summary. Chest 1995;107:163-169.
44. Haraguchi M, Shimura S, Shirato K. Morphometric analysis of bronchial cartilage in chronic obstructive pulmonary disease and bronchial asthma. Am J Respir Crit Care Med 1999;159:1005-1013.

45. National Heart Lung and Blood Institute: Guidelines for the diagnosis and management of asthma. Highlights of expert panel report II, 1997.
46. Church MK, Levi-Schaffer F. The human mast cell. *J Allergy Clin Immunol* 1997;99:155-160.
47. Holgate ST, Djukanovic R, Howarth PH, Montefort S, Roche WR. The T cell and the airway's fibrotic response in asthma. *Chest* 1993; 103:125S-128.
48. Boulet LP. Airway remodeling in asthma. *Clin Asthma Rev* 1997;1: 55-62.
49. Brewster CE, Howarth PH, Djukanovic R, Wilson J, Holgate ST, Roche WR. Myofibroblasts and subepithelial fibrosis in bronchial asthma. *Am J Respir Cell Mol Biol* 1990;3:507-511.
50. Vignola AM, Chanez P, Chiappara G, Gagliardo R, Bonsignore G, Bousquet J. Growth factors in the remodeling of asthma. *ACI International* 1998;10:49.
51. Vignola AM, Chanez P, Chiappara G, Merendino A, Pace E, Rizzo A, Rocca AM, Bellia V, Bonsignore G, Bousquet J. Transforming growth factor- β expression in mucosal biopsies in asthma and chronic bronchitis. *Am J Respir Crit Care Med* 1997;156:591-599.
52. Sousa AR, Poston RN, Lane SJ, Nakhosteen JA, Lee TH. Detection of GM-CSF in asthmatic bronchial epithelium and decrease by inhaled corticosteroids. *Am Rev Respir Dis* 1993;147:1557-1561.
53. Agertoft L, Pedersen S. Effects of long term treatment with an inhaled corticosteroid on growth and pulmonary function in asthmatic children. *Respir Med* 1994;88:373-381.
54. Pedersen S. What are the goals of treating pediatric asthma? *Pediatr Pulmonol Suppl* 1997;15:22-26.
55. Haahtela T, Järvinen M, Kava T, Kiviranta K, Koskinen S, Lehtonen K, Nikander K, Persson T, Reinikainen K, Selroos O. Comparison of a β_2 -agonist, terbutaline, with an inhaled corticosteroid, budesonide, in newly detected asthma. *N Engl J Med* 1991;325:388-392.
56. Kerstjens HA, Brand PL, Hughes MD, Robinson NJ, Postma DS, Sluiter HJ, Bleecker ER. A comparison of bronchodilator therapy with or without inhaled corticosteroid therapy for obstructive airway disease. *N Engl J Med* 1992;327:1423-1429.
57. Haahtela T. Airway remodelling takes place in asthma - What are the clinical implications? *Clin Exp Allergy* 1997;27:351-353.
58. Bisgaard H. Use of inhaled corticosteroids in pediatric asthma. *Pediatr Pulmonol Suppl* 1997;15:27-33.