

## Coexistência de colonização fúngica intracavitária (bola fúngica) e tuberculose ativa\*

Coexistence of intracavitary fungal colonization (fungus ball) and active tuberculosis

GISELA UNIS, PEDRO DORNELLES PICON, LUIZ CARLOS SEVERO

**Introdução:** Embora a tuberculose pulmonar seja o principal fator predisponente para o surgimento de colonização fúngica em cavidade saneada, a coexistência das duas doenças é rara. A simultaneidade de colonização fúngica e micobacteriose ativa na mesma cavidade (bacilos álcool-ácido resistentes entre as massas de hifas) é excepcional.

**Objetivo:** Descrever achados clínicos, diagnósticos, radiológicos, condições associadas e evolução em pacientes com tuberculose e colonização fúngica intracavitária pulmonar.

**Método:** Foram avaliadas, retrospectivamente, fichas clínicas de 625 pacientes, entre os anos de 1974 e 2002, com bola fúngica diagnosticada por imunodifusão e/ou estudo micológico. O critério de inclusão foi baciloscopia positiva no escarro ou em histopatologia.

**Resultados:** Foram selecionados catorze pacientes. Todos apresentaram hemoptise, seguida de tosse com expectoração, dispnéia, emagrecimento, febre, astenia e dor torácica. Em dois casos, um colonizado por *Aspergillus niger* e outro por *Scedosporium apiospermum* (Teleomorfo, *Pseudallescheria boydii*), houve concomitância lesional da tuberculose ativa e bola fúngica. Nos demais, a micobactéria foi encontrada em parênquima circunjacente ou em pulmão contralateral.

**Conclusão:** Este estudo corrobora o antagonismo entre *A. fumigatus* e *Mycobacterium tuberculosis*. A possibilidade de concomitância de colonização fúngica e micobacteriose é demonstrada em outros agentes fúngicos, particularmente *S. apiospermum* (*P. boydii*) e *A. niger*.

**Background:** Although pulmonary tuberculosis is the principal predisposing factor for intracavitary fungal colonization, the coexistence of the two diseases is rare. Simultaneity of fungal colonization and active mycobacteriosis in the same cavity (acid-fast bacilli found among hyphal masses) is highly unusual.

**Objective:** To describe clinical findings, diagnostic procedures, radiographic aspects, accompanying conditions and evolution in patients with tuberculosis and fungus ball.

**Method:** We reviewed, retrospectively, the records of 625 patients diagnosed with fungus ball between 1974 and 2002. All of the patients had been diagnosed through immunodiffusion or mycological study, or both. The inclusion criterion was positivity for acid-fast bacilli in sputum smear microscopy or histopathology.

**Results:** The charts of 14 patients were selected. All had presented hemoptysis, followed by productive cough, dyspnea, weight loss, fever, asthenia and chest pain. In one patient colonized by *Aspergillus niger* and in another colonized by *Scedosporium apiospermum* (Teleomorph, *Pseudallescheria boydii*), active tuberculosis was seen concomitant to the fungus ball. In the remaining cases, the mycobacteria were found in the adjacent parenchyma or in the contralateral lung.

**Conclusion:** This study corroborates the assertion that antagonism exists between *Mycobacterium tuberculosis* and *Aspergillus fumigatus*. The potential for fungal colonization and mycobacteriosis to occur concomitantly is demonstrated in other fungal agents, *S. apiospermum* (*P. boydii*) and *A. niger* in particular.

*J Bras Pneumol* 2005; 31(2): 139-43.

**Descritores:** Bola fúngica. *Aspergillus fumigatus*. *Aspergillus niger*. *Pseudallescheria boydii*. *Mycobacterium tuberculosis*. *Scedosporium apiospermum*.

**Key words:** Aspergillosis. *Aspergillus fumigatus*. *Aspergillus niger*. *Pseudallescheria*. *Mycobacterium tuberculosis*. *Scedosporium apiospermum*.

\*\* Trabalho realizado no Laboratório de Micologia da Santa Casa-Complexo Hospitalar e no Hospital Sanatório Partenon, Secretaria de Saúde e Meio Ambiente (HSP-SSMA), Porto Alegre, RS.

Endereço para correspondência: Luiz Carlos Severo. Laboratório de Micologia, Hospital Santa Rita, Santa Casa-Complexo Hospitalar. Rua Annes Dias 285, CEP: 90020-090. Fax: 55 51 3214 8435. E-mail: severo@santacasa.tche.br

Recebido para publicação, em 14/1/04. Aprovado, após revisão em 21/12/04.

## INTRODUÇÃO

A colonização fúngica intracavitária pulmonar (bola fúngica) tem como agente etiológico predominante o *Aspergillus fumigatus* e como principal fator predisponente a cavidade tuberculosa saneada. Nesta, a fibrose pericavitária e a epitelização endocavitária, oriunda das comunicações brônquicas, dificultam a fagocitose dos propágulos fúngicos o que permite a colonização. O muco presente sobre o epitélio brônquico propicia o meio de cultivo<sup>(1, 2)</sup>.

A raridade da concomitância de colonização fúngica e tuberculose ativa<sup>(3)</sup> justifica este trabalho.

## MÉTODO

Foram revistos os protocolos clínicos de 625 pacientes com bola fúngica, diagnosticados no Laboratório de Micologia, Santa Casa-Complexo Hospitalar, Porto Alegre (RS), no período de 1974 a 2002. O critério de inclusão foi baciloscopia positiva associada a imagem radiológica sugestiva de bola fúngica. A comprovação etiológica da colonização fúngica foi obtida por soromicologia (imunodifusão radial dupla) com antígenos específicos e/ou diagnóstico micológico (microscopia e cultivo). Os casos foram estudados quanto a dados clínicos (sexo, idade, sintomas

principais, condições associadas, achados radiológicos, tratamento e evolução), diagnósticos, terapêuticos e de evolução.

## RESULTADOS

Preencheram os critérios de inclusão 14 pacientes (2%). Todos eram do sexo masculino, com idades entre 29 e 66 anos (média de 46,7 anos). Além de tuberculose, a maioria apresentava outras condições associadas: 6 eram também alcoolistas (42%), 2 tabagistas (14%), 2 portadores de doença pulmonar obstrutiva crônica (14%), 2 diabéticos (14%), 1 hepatopata (7%) e 1 oligofrênico (7%).

Todos apresentaram hemoptise. Outras manifestações apresentadas foram: tosse (86%), expectoração purulenta (79%), dispnéia (43%), emagrecimento (43%), febre (29%), astenia (21%) e dor torácica (14%) (Tabela 1).

O achado radiológico mais comum foi a presença de conteúdo intracavitário sugestivo de bola fúngica, que ocorreu em 12 (86%) dos casos, em sua maioria em lobos superiores. Todos apresentavam bola fúngica complexa. Nos casos de bola fúngica por *A. fumigatus*, havia lesão contralateral ou no mesmo hemitórax, mas em diferentes topografias (Figura 1), sugestiva de

TABELA 1

Características clínicas dos pacientes com bola fúngica e tuberculose

Caso	Idade	Manifestações clínicas		Condição associada*
		H /T/E	Outros sintomas	
1	49	+ /+ /+	Perda ponderal, astenia	Alcoolismo, DM, oxalose
2	38	+ /+ /+	Dispnéia, dor torácica	Alcoolismo, DPOC
3	34	+ /+ /+	Febre	Oligofrenia
4	49	+ /+ /+	Dispnéia, cianose, anorexia	DPOC
5	55	+ /+ /+	Perda ponderal, dor torácica, dispnéia	NDN
6	59	+ /- /-	Sem outras queixas	Alcoolismo, tabagismo, DM
7	40	+ /- /-	Dispnéia	Tabagismo
8	31	+ /+ /+	Sem outras queixas	Alcoolismo, hepatopatia
9	46	+ /+ /+	Perda ponderal	NDN
10	29	+ /+ /+	Febre, perda ponderal, astenia	NDN
11	56	+ /+ /BF	Dor torácica, dispnéia	NDN
12	58	+ /+ /+	Perda ponderal	Alcoolismo
13	44	+ /+ /+	Sem outras queixas	Alcoolismo
14	66	+ /+ /+	Dispnéia, febre, astenia, perda ponderal	NDN

\* outra que não a tuberculose.

H: hemoptise; T: tosse; E: expectoração; BF: expectoração com fragmentos de bola fúngica; DM: diabetes melito; DPOC: doença pulmonar obstrutiva crônica; NDN: nada digno de nota.

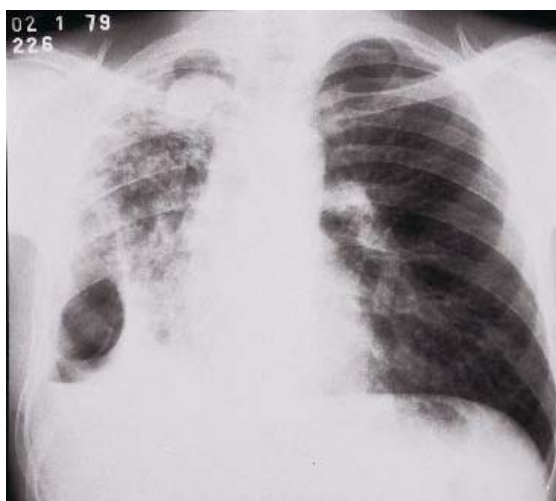


Figura 1. Radiografia do tórax (Caso 10) com cavidade (4,5 x 3,5 x 2,5 cm) de parede espessa contendo produto patológico com densidade de partes moles (bola fúngica) no segmento apical do lobo superior do pulmão direito. Na porção látero-inferior do hemitórax direito observa-se cavidade septada com retenção de secreção devido a bolsa de piopneumotórax com fístula brônquica. Pus com baciloscopia positiva e identificação de *M. tuberculosis*.

tuberculose em atividade. Nos casos de colonização por *A. niger* as lesões eram ipsilaterais, só podendo ser documentada a concomitância lesional no caso 1. No único paciente (Caso 14) colonizado por *Scedosporium apiospermum* (Teleomorfo, *Pseudallescheria boydii*), as lesões tuberculosas e fúngicas também eram concomitantes (Tabela 2).

A comprovação etiológica da colonização fúngica foi obtida por soromicologia em 11 pacientes sem condições cirúrgicas (79%), peça cirúrgica (Casos 9 e 10), material de biópsia por fibrobroncoscopia (Caso 1), e necropsia (Caso 14). A documentação da micobacteriose em 12 (86%) pacientes foi feita pela microscopia (bacilos álcool-ácido resistentes) e somente em dois (14%) pacientes foi obtido cultivo para *M. tuberculosis* (Casos 1 e 10).

O fungo mais prevalente foi o *A. fumigatus* (57%; casos 6 a 13), seguido de *A. niger* (29%; casos 1 a 4), *A. flavus* (7%; caso 5) e *S. apiospermum* (7%; caso 14). A bola fúngica ocorreu em cavidades saneadas em 12 (86%)

TABELA 2

Bola fúngica e tuberculose: aspectos radiológicos

Caso	Localização das lesões	Achados radiológicos
1	Ambos os pulmões	Consolidação escavada no LSD, com disseminação brônquica contralateral. BF no LID.
2	Pulmão direito	Pulmão direito destruído, cavidades com BFs.
3	Lobos superiores	Amplas cavidades bilaterais: duas cavidades em LSE, uma com BF e outra com NHA.
4	Pulmão esquerdo	Pulmão destruído à esquerda, cavidades com BFs.
5	Ambos os pulmões	Cavidade com BF em LSD, consolidações no pulmão direito e LIE. Derrame pleural bilateral.
6	Pulmão direito	Cavidade com BF em LSD. Nódulos e micronódulos no segmento superior do LID.
7	Pulmão esquerdo	Pulmão esquerdo destruído com BF.
8	Lobos superiores	Cavidades com BF no LSD; à esquerda lesões sugestivas de tuberculose ativa no LSE.
9	Lobos superiores	Cavidade com BF no LSE, cavidade com NHA no LSD.
10	Lobos superiores	Cavidade com BF no LSD, empiema pleural na porção látero-inferior do hemitórax direito.
11	Lobos superiores	Espessamento pleural apical bilateral, cavidades em ápices bilaterais, com BFs.
12	Pulmão esquerdo e lobo superior direito	Pulmão esquerdo destruído com BF no LIE; cavidade com BF no LSD
13	Pulmão esquerdo	Cavidade no LSE com BF.
14	Ambos os pulmões	Opacidades e micronódulos no segmento superior do LIE. Consolidações, nódulos e estrias fibroatelectásicas em LSD. Consolidações e cavidade com NHA em segmento superior do LID.

LSD: lobo superior direito; BF: bola fúngica; LID: lobo inferior direito; NHA: nível hidroaéreo; LSE: lobo superior esquerdo; LIE: lobo inferior esquerdo; LM: lobo médio.

TABELA 3

Documentação etiológica da colonização fúngica e da micobacteriose

Agente	Caso	Micose		Micobacteriose		
		ID	Cultivo	BAAR	Cultivo	
<i>Aspergillus fumigatus</i>	6	+	NR	escarro	NR	
	7	+	NR	escarro	NR	
	8	+	NR	escarro	NR	
	9	+	-	peça cirúrgica	NR	
	10	+	NR	empiema pleural	<i>M. tuberculosis</i>	
	11	+	NR	escarro	NR	
	12	+	NR	escarro	NR	
	13	+	NR	escarro	NR	
	<i>A.niger</i>	1	+	+	biópsia	<i>M. Tuberculosis</i>
		2	+	NR	escarro	NR
		3	+	NR	escarro	NR
		4	+	NR	escarro	NR
	<i>A.flavus</i>	5	+	NR	escarro	NR
<i>Scedosporium apiospermum</i> *	14	+	+	necrópsia		

\* Teleomorfo, *Pseudallescheria boydii*

ID: imunodifusão; BAAR: bacilo álcool-ácido resistente; NR: não realizado;

pacientes (Casos 2 a 13); 3 (21%) pacientes submetidos a cirurgia (Casos 9, 10 e 13) apresentaram baciloscopia positiva em parênquima circunjacente. Em outros 2 (14%) pacientes, (Caso 1 - *A. niger* e caso 14 - *S. apiospermum*) a colonização fúngica ocorreu em cavidade ativa (Tabela 3).

O tratamento foi cirúrgico em apenas 3 (21%) pacientes, submetidos a lobectomia (Caso 9) e pneumonectomia (Casos 10 e 13). Um (7%) paciente (Caso 2) foi submetido à radioterapia devido à gravidade da hemoptise. Dez (71%) pacientes receberam tuberculostáticos.

Em 12 (86%) pacientes foi possível o seguimento clínico. Seis (43%) faleceram: 3 (21%) por hemoptise, 1 (7%) por oxalose aguda e nos outros 2 (14%) não foi possível identificar a causa do óbito.

## DISCUSSÃO

Desde os primeiros trabalhos sobre colonização fúngica intracavitária pulmonar, documentou-se que o *A. fumigatus* era o fungo mais freqüentemente envolvido, ocorrendo em cavidade saneada<sup>(2)</sup>. O antagonismo entre este agente e o

*M. tuberculosis* é demonstrado pela produção de metabólitos inibidores do crescimento micobacteriano como fumigalina, fumigotoxina e gliotoxina<sup>(4)</sup>. A presente série corrobora clinicamente esse antagonismo, demonstrando que em casos de concomitância temporal das duas doenças, não houve coincidência espacial. Embora Adeyemo *et al.*<sup>(5)</sup> tenham chamado a atenção para a simultaneidade de bola fúngica na presença de tuberculose ativa, não houve comprovação de simultaneidade lesional e da etiologia fúngica da colonização. Outros estudos que descreveram associação de bola fúngica e tuberculose também não foram claros quanto à presença simultânea dos dois agentes em uma mesma lesão<sup>(1)</sup>.

Excluindo-se o *A. fumigatus*, questiona-se a possibilidade da colonização fúngica coexistir com micobacteriose<sup>(6-10)</sup>. Os casos 1 e 14, publicados separadamente<sup>(11, 12)</sup>, apresentaram coexistência lesional à anatomia patológica, com viabilidade fúngica e micobacteriana, demonstrando esta possibilidade com outros agentes fúngicos que não o *A. fumigatus*.

O tratamento de escolha para a bola fúngica é o cirúrgico, o qual foi possível somente em três

casos da presente série. Nos pacientes onde há concomitância de tuberculose ativa, está indicada a negatificação do exame de escarro previamente à realização da cirurgia, exceto em casos de emergência<sup>(13)</sup>. Outro fator limitante para a cirurgia foi o fato de todos os casos deste estudo serem bolas fúngicas complexas<sup>(14)</sup>.

Finalmente, fica demonstrado que é possível a existência de bola fúngica concomitante com tuberculose ativa em um mesmo sítio, desde que os agentes fúngicos colonizadores não produzam metabólitos capazes de inativar a micobactéria.

## REFERÊNCIAS

1. Severo LC. Colonização intracavitária pulmonar por *Aspergillus niger*. Análise de suas peculiaridades. [Tese de doutorado]. Porto Alegre: Universidade Federal do Rio Grande do Sul - UFRGS, 1987.
2. Severo LC, Geyer GR, Porto NS. Pulmonary aspergillus intracavitary colonization (PAIC). *Mycopathologia* 1990; 112: 93-104.
3. Rippon JW. Aspergillosis. In: Wonsiewicz M, editor. *Medical mycology. The pathogenic fungi and pathogenic actinomycetes*. 3<sup>rd</sup> ed. Philadelphia: W.B. Saunders Company, 1988; 616-50.
4. Eichner RD, Mullbacher A. Hypothesis: fungal toxins are involved in aspergillosis and AIDS. *Aust J Exp Biol Med Sci* 1984; 62:479-84.
5. Adeyemo AO, Odelowo EO, Makanjuola DI. Management of pulmonary aspergilloma in the presence of active tuberculosis. *Thorax* 1984; 39: 862-7.
6. Lamy P, Anthoine D, Vaillant G, Monneau JP, Froment J, Neimann JL. Les aspergilloses bronchopulmonaires. *Ann Med Nancy* 1971; 10: 1369-80.
7. Retamal C, Díaz C, Salamarca L, Ferrada L, Oro RA. Aspergillosis pulmonar en Chile enfoque inmunológico. *Bol Micol* 1984; 2:11-6.
8. Renouf JP. L'aspergillome pulmonaire secondaire. A propos d'une observation. [These Doctorat]. Faculte de Medicine Paris Ouest, 1974.
9. Villar TG, Pimentel JC. Personal experience with pulmonary aspergillomas. *Bull Int Union Tuberc* 1970; 43:117-8.
10. Voisin C, Biguet J. L'aspergillose dans les lesions pulmonaires residuelles: problemes, diagnostiques, pronostiques et therapeutiques. *Bull Int Union Tuberc* 1970; 43: 119-20.
11. Severo LC, Londero AT, Picon PD, Rizzon CFC, Tarasconi, JC. *Petriellidium boydii* fungus ball in a patient with active tuberculosis. *Mycopathologia* 1982; 77: 13-7.
12. Severo LC, Geyer GR, Porto NS, Wagner MB, Londero AT. Pulmonary *Aspergillus niger* intracavitary colonization. Report of 23 cases and a review of the literature. *Rev Iberoam Micol* 1997; 14: 104-10.
13. Freixinet J, Rivas JJ, Castro FR, Caminero JA, Rodríguez P, Serra M, La Torre M, Santana N, Canalis E. Role of surgery in pulmonary tuberculosis. *Med Sci Monit* 2002; 8: 782-6.
14. Denning DW, Riniotis K, Dobrashian R, Sambatakou H. Chronic cavitary and fibrosing pulmonary and pleural aspergillosis: case series, proposed nomenclature change, and review. *Clin Infect Dis* 2003; 37:S265-80.