

# Artigo Original

## Endoprótese auto-expansível de malha de poliéster revestida por silicone (Polyflex®) no tratamento de estenoses traqueais não-cirúrgicas\*

Self-expanding stent made of polyester mesh with silicon coating (Polyflex®) in the treatment of inoperable tracheal stenoses

Ricardo Mingarini Terra<sup>1</sup>, Helio Minamoto<sup>2</sup>, Miguel Lia Tedde<sup>2</sup>, José Luiz Jesus de Almeida<sup>3</sup>, Fabio Biscegli Jatene<sup>4</sup>

### Resumo

**Objetivo:** Avaliar a prótese Polyflex® quanto à sua eficácia, facilidade de implantação e complicações em pacientes com afecções traqueobronquiais. **Métodos:** Foram acompanhados, prospectivamente, dezesseis pacientes com estenoses traqueais secundárias à intubação orotraqueal (n = 12), neoplasia (n = 3) e granulomatose de Wegener (n = 1), não candidatos a tratamento cirúrgico. Desses, onze eram mulheres e cinco eram homens, com idade média de 42,8 anos (intervalo de 21 a 72 anos). Os pacientes foram submetidos à implantação de um total de 21 próteses Polyflex®. Os procedimentos foram realizados no centro cirúrgico, sob anestesia geral e as próteses implantadas através de laringoscopia de suspensão e aplicador próprio. **Resultados:** Em todos os casos foi possível implantar a prótese e observamos resolução de sintomas. Os pacientes permaneceram com a prótese por tempo médio de 7,45 meses, variando entre 2 e 18 meses. As complicações pós-operatórias imediatas observadas foram disфонia em dois pacientes (12,5%) e odinofagia em dois pacientes (12,5%). As complicações tardias foram tosse em dez pacientes (62,5%), migração em sete pacientes (43,75%), formação de granulomas em dois pacientes (12,5%) e pneumonia em um paciente (6,25%). **Conclusão:** A prótese Polyflex® é fácil de implantar e retirar, é bem tolerada e efetiva na resolução dos sintomas, porém, está associada a alto índice de migração, principalmente em estenoses pós-intubação orotraqueal.

**Descritores:** Estenose traqueal; Intubação intratraqueal; Próteses e implantes; Contenedores.

### Abstract

**Objective:** To evaluate the Polyflex® stent in terms of its efficacy, ease of implantation, and complications in patients with tracheobronchial affections. **Methods:** This was a prospective study, in which sixteen patients with inoperable tracheal stenosis secondary to orotracheal intubation (n = 12), neoplasia (n = 3), or Wegener's granulomatosis (n = 1) were monitored. Of these patients, eleven were women, and five were men. The mean age was 42.8 years (range, 21-72 years). Patients were submitted to implantation of a total of 21 Polyflex® stents. All procedures were carried out in the operating room under general anesthesia, and the stents were implanted via suspension laryngoscopy using the stent applicator. **Results:** Stents were implanted and symptoms were resolved in all cases. The stents remained in place for a mean period of 7.45 months, ranging from 2 to 18 months. The complications observed in the immediate postoperative period were dysphonia (in two patients, 12.5%) and odynophagia (in two patients, 12.5%). Late complications were cough (in ten patients, 62.5%), migration (in seven patients, 43.75%), granuloma formation (in two patients, 12.5%), and pneumonia (in one patient, 6.25%). **Conclusion:** The Polyflex® stent is easily implanted, easily removed, well tolerated by patients and effective in resolving symptoms. However, its use is associated with a high rate of migration, especially in patients with post-oro-tracheal intubation stenosis.

**Keywords:** Tracheal stenosis; Intubation, intratracheal; Prostheses and implants; Stents.

\* Trabalho realizado no Serviço de Cirurgia Torácica do Hospital das Clínicas da Faculdade de Medicina da Universidade de São Paulo – HCFMUSP – São Paulo (SP) Brasil.

1. Doutorando e Médico Assistente do Serviço de Cirurgia Torácica no Hospital das Clínicas da Faculdade de Medicina da Universidade de São Paulo – HCFMUSP – São Paulo (SP) Brasil.

2. Doutor, Médico Assistente do Serviço de Cirurgia Torácica do Hospital das Clínicas da Faculdade de Medicina da Universidade de São Paulo – HCFMUSP – São Paulo (SP) Brasil.

3. Aluno de Graduação (Aluno de Iniciação Científica), Faculdade de Medicina da Universidade de São Paulo, São Paulo (SP) Brasil

4. Professor Titular e Diretor do Serviço de Cirurgia Torácica do Hospital das Clínicas da Faculdade de Medicina da Universidade de São Paulo – HCFMUSP – São Paulo (SP) Brasil.

Endereço para correspondência: Ricardo Mingarini Terra. Al. Fernão Cardim, 161, apto. 61, Jardim Paulista, CEP 01403-020, São Paulo, SP, Brasil.

Tel 55 11 3069-7145. E-mail: rmterra@uol.com.br


Recebido para publicação em 4/6/2006. Aprovado, após revisão, em 12/9/2006.

## Introdução

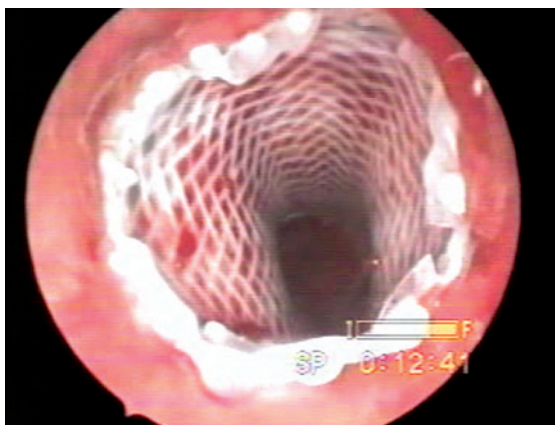
O tratamento da estenose traqueobrônquica não passível de ressecção cirúrgica continua sendo um desafio terapêutico. Uma vez que a utilização de substitutos traqueais ou brônquicos não oferece bons resultados, as endopróteses são a alternativa para manter a via aérea pérvia, seja em doença benigna ou maligna.<sup>(1,2)</sup> Para tanto, diversos materiais e modelos de endoprótese vêm sendo desenvolvidos com o objetivo de alcançar a endoprótese ideal.<sup>(3)</sup>

Atualmente, vários modelos estão disponíveis, dividindo-se em dois grupos: endopróteses de silicone rígido e endopróteses metálicas auto-expansíveis.<sup>(2)</sup> A endoprótese de silicone mais utilizada é a de Dumon, um dispositivo cilíndrico com a superfície externa apresentando protuberâncias que permitem melhor fixação à mucosa da traquéia.<sup>(4-6)</sup> Suas vantagens são a baixa reatividade e facilidade de remoção.<sup>(5)</sup> Porém, apresenta como desvantagens o comprometimento do clareamento muco-ciliar, a aplicação difícil em algumas situações, exigindo a utilização de aparatos especialmente desenhados para sua inserção e posicionamento, a migração relativamente freqüente, especialmente em estenoses cônicas ou associadas à traqueomalácia e a relação desfavorável entre os diâmetros externo e interno da endoprótese, podendo provocar resistência indesejável ao fluxo aéreo.<sup>(5,6)</sup> Apesar das desvantagens descritas, essas endopróteses vêm sendo utilizadas em larga escala e com bons resultados na literatura.<sup>(5-8)</sup> As endopróteses metálicas auto-expansíveis mais utilizadas são Wallstent® e Ultraflex®. Essas endopróteses são de fácil inserção, acomodando-se adequadamente à superfície irregular da traquéia estenótica, mas causam reação inflamatória local e formação de tecido de granulação que infiltra a malha da endoprótese podendo causar obstrução de sua luz.<sup>(9-11)</sup> Sua remoção é difícil, podendo causar complicações graves como sangramento profuso.<sup>(12,13)</sup>

Considerando-se os prós e contras dos dois tipos de endopróteses disponíveis, foi desenvolvida uma endoprótese auto-expansível de malha de poliéster revestida por silicone (Polyflex®), visando um dispositivo de fácil implantação, fácil remoção, difícil migração, que provocasse pouca reação de granulação e tivesse uma relação favorável entre os diâmetros externo e interno (Figura 1 e 2). Estudos experimentais demonstraram que a endoprótese é de fácil aplicação, efetiva e bem tolerada.<sup>(12,14)</sup>



**Figura 1** - Exemplo de endoprótese auto-expansível de malha de poliéster revestida por silicone (Polyflex®).



**Figura 2** - Endoprótese Polyflex® dentro da traquéia.

O objetivo deste trabalho foi avaliar a facilidade de implantação e segurança das endopróteses siliconizadas auto-expansíveis (Polyflex®) no tratamento de pacientes com estenoses traqueais de etiologia benigna e maligna, não candidatos a tratamento cirúrgico definitivo.

## Métodos

Durante o período de outubro de 2002 a dezembro de 2004, dezesseis pacientes do Ambulatório de Traquéia do Serviço de Cirurgia Torácica do Hospital das Clínicas da Faculdade de Medicina da Universidade de São Paulo, portadores de estenose traqueal, de etiologia benigna ou maligna, foram submetidos à implantação de 21 endopróteses auto-expansíveis de silicone. Os critérios para inclusão no estudo foram: estenose

traqueal sintomática em paciente excluído de tratamento cirúrgico definitivo, seja por doença traqueal extensa (>50% da extensão total da traquéia), neoplasia mediastinal maligna primária ou secundária considerada irresssecável, má condição clínica impedindo procedimento de maior porte, falha de tratamento cirúrgico prévio ou estenose benigna de início recente (<2 meses). Foram considerados critérios de exclusão: idade inferior a 16 anos ou superior a 80 anos, condição clínica que impedisse sedação, dependência de ventilação invasiva ou não-invasiva e déficit de deglutição significativo. Dos pacientes estudados, onze (68,8%) eram mulheres e cinco (31,2%) eram homens, com idade média de 42,8 anos (intervalo de 21 a 72 anos). A causa mais freqüente de estenose foi cicatricial pós-intubação orotraqueal ou traqueostomia, totalizando doze casos (75%). A neoplasia foi a segunda causa mais freqüente, observada em três pacientes (18,75%), sendo dois casos por compressão extrínseca por carcinoma de esôfago e um caso por carcinoma adenóide cístico primário de traquéia. Em um caso (6,25%), a estenose foi secundária à granulomatose de Wegener.

Após avaliação inicial, considerando história clínica, antecedentes, exame físico, broncoscopia e tomografia computadorizada de laringe e traquéia, e aceitação em participar do estudo, todos os pacientes assinaram o termo de consentimento informado. Todos os procedimentos foram realizados em centro cirúrgico sob anestesia geral e o acesso à via aérea foi através de laringoscopia de suspensão. A desobstrução das vias aéreas foi realizada através de dilatação com ogivas metálicas ou balão hidrostático. A seleção do tamanho das endopróteses (Polyflex®; Rusch, Int., Kernen, Alemanha) baseou-se no tamanho da estenose, conforme medidas realizadas por tomografia e aspecto da estenose pós-dilatação. Os parâmetros adotados estavam de acordo com publicações prévias e orientação do fabricante: comprimento da endoprótese cerca de 20 mm maior que o da estenose (de forma a que ficasse 1 cm de prótese em traquéia normal nas extremidades distal e proximal) e o diâmetro 4 mm maior do que o diâmetro traqueal após a dilatação. Todas as medidas de distâncias entre estenose e pregas vocais e estenose e carina, bem como seu comprimento, foram realizadas com o auxílio de óticas de 5 mm e 0°. Após utilização de radioscopia nos dois primeiros casos, dispensamos o

método, pois o consideramos desnecessário. Depois de selecionadas, as endopróteses foram implantadas através de introdutor que acompanha o kit. Após o procedimento, os pacientes foram avaliados quanto à melhora sintomática e seguidos prospectivamente quanto a quadro clínico e complicações (tosse, disфонia, disfagia, sangramento, formação de tecido de granulação, obstrução por rolhas de secreção, migração, lesão de parede traqueal, enfisema de subcutâneo, infecção e óbito). O seguimento foi feito através de reavaliações ambulatoriais mensais programadas ou em intervalos menores, conforme sintomas. Foram realizadas broncoscopias após um, três e seis meses da endoprótese ou conforme o aparecimento de sintomas.

Nos casos em que foi necessária revisão, troca ou retirada da endoprótese, o acesso à via aérea foi realizado de maneira idêntica à descrita acima, em centro cirúrgico e através de laringoscopia de suspensão.

## Resultados

Um total de 33 procedimentos endoscópicos, seja para implante, revisão ou retirada das endopróteses (Quadro 1), foram realizados em centro cirúrgico durante o seguimento médio de 7,45 meses (intervalo de 2 a 18 meses), compreendendo o período do estudo. Em nenhum dos casos houve complicações intra-operatórias ou óbitos relacionados à prótese ou aos procedimentos. Em apenas um dos implantes uma paciente asmática grave teve broncoespasmo e precisou permanecer 12 h em observação em terapia intensiva. Nos demais casos, os pacientes foram encaminhados para a enfermaria após período de observação de cerca de 2 h.

Dos 21 implantes de prótese (16 implantes iniciais e 5 trocas), em cinco ocasiões, depois de implantada, a endoprótese foi imediatamente retirada e recolocada devido ao posicionamento inadequado. Em dois casos observamos erro no disparo da endoprótese, porém, em três casos consideramos a complicação

**Quadro 1** – Procedimentos realizados.

Implantes iniciais	16
Reposicionamentos por migração	5
Retirada definitiva	7
Troca após migração	2
Troca por deterioração	2
Troca por tamanho adequado	1

decorrente de situações anatômicas desfavoráveis e o implante particularmente desafiador: estenose em traquéias tortuosas (visto que o aplicador é rígido), estenose muito próxima à prega vocal e estenose muito longa. Nos cinco casos a endoprótese foi facilmente retirada com duas pinças e reposicionada sem intercorrências.

Os motivos para a troca da endoprótese foram: deterioração do silicone da endoprótese em dois casos, 8 e 14 meses após a implantação; fratura da endoprótese em dois casos (durante reposicionamento por migração); e, em um caso, troca da endoprótese para outra de tamanho mais adequado.

Os reposicionamentos de endoprótese nos casos de migração foram realizados através de tração com pinça (três casos), quando a migração foi distal, ou retirada e reposicionamento (dois casos) quando a migração foi proximal.

Durante a evolução, sete pacientes foram submetidos à retirada definitiva da endoprótese, seja por terem sido operados (dois casos), seja por permanecerem com estenose estável e assintomática (quatro casos), ou por quadro infeccioso, necessitando de traqueostomia (um caso). Os quatro pacientes que permaneceram com estenose estável e assintomática apresentaram estenose residual pouco significativa e de aspecto fibrótico à broncoscopia. O maior tempo de seguimento pós-retirada da prótese casos foi meses. Em todos os procedimentos a prótese foi retirada sem dificuldades por tração com duas pinças endoscópicas. Um paciente com neoplasia de esôfago foi a óbito três meses após a implantação da endoprótese, devido a complicações relacionadas à doença de base (Tabela 1).

As complicações pós-operatórias imediatas observadas foram: disфония em dois pacientes (12,5%) e odinofagia em dois pacientes (12,5%).

Essas complicações ocorreram em pacientes que tinham estenoses altas, próximas à glote. Os sintomas regrediram em três pacientes no primeiro mês pós-operatório. Apenas um dos pacientes com disфония permaneceu sintomático por tempo prolongado, cerca de seis meses (Tabela 2).

No seguimento, observamos as seguintes complicações: tosse em dez pacientes (62,5%), migração em sete pacientes (43,75%), formação de granulomas em dois pacientes e pneumonia em um paciente (6,25%). A tosse foi o marcador de complicações. Dos dez pacientes que desenvolveram esse sintoma durante o seguimento, sete tinham outras complicações, como migração da endoprótese, granulomas traqueais ou deterioração do silicone da endoprótese (Tabela 2).

A migração da endoprótese foi a complicação mais significativa observada. Em quatro casos a migração foi precoce, ou seja, com menos de um mês de seguimento. Consideramos essas migrações relacionadas a problemas técnicos. Desses quatro pacientes, numa análise posterior, consideramos que em dois casos o tamanho selecionado da endoprótese foi inadequado, e nos outros dois casos o posicionamento da endoprótese foi inadequado, sendo uma das estenoses justa-glótica e a outra justa-carinal. Em três pacientes observamos migração tardia, cujos tempos de seguimento variaram de três a seis meses. A Tabela 3 resume as características dos pacientes que sofreram ou não migração da prótese. É interessante notar que, apesar do curto seguimento, nenhum dos pacientes com estenose de etiologia neoplásica sofreu migração.

## Discussão

Alguns autores<sup>(12)</sup> utilizaram a endoprótese silicizada Polyflex® em um modelo experimental de

**Tabela 1** – Pacientes sem a endoprótese no final do período de estudo.

Paciente	Etiologia	Seguimento (meses)	Retirada da endoprótese: motivo
3	IOT	2	Submetido à cirurgia
5	IOT	2	Submetido à cirurgia
11	Wegener	2	Estenose residual/assintomático
6	CEC esôfago	3	Óbito
4	IOT	5	Estenose residual/assintomático
10	IOT	8	Estenose residual/assintomático
2	IOT	9	Estenose residual/assintomático
7	IOT	12	Pneumonia

IOT: intubação orotraqueal; CEC: carcinoma espinocelular; e Wegener: granulomatose de Wegener.

**Tabela 2** – Complicações pós-operatórias.

Complicações	Freqüência (%)
Precoces	
Disfonia	12,50
Odinofagia	12,50
Tardias	
Tosse	62,50
Migração	43,75
Formação de granuloma	12,50
Pneumonia	6,25

estenose traqueal induzida em porcos. A estenose traqueal foi induzida conforme técnica desenvolvida por alguns autores<sup>(7)</sup> que avaliaram aspectos relacionados à aplicação da endoprótese e seus resultados a curto prazo. Concluíram que a endoprótese, do ponto de vista técnico, é de fácil inserção e remoção. Todos os animais obtiveram melhora clínica, porém apresentaram índice de migração considerável.

Em outro estudo experimental, outros autores<sup>(14)</sup> compararam resultados de longo prazo em 12 ovelhas que receberam endopróteses Polyflex®, Dumon e Gianturco. As variáveis analisadas foram as complicações e o aspecto histológico da superfície traqueal um ano após a introdução da endoprótese. Concluíram que a Polyflex® causa pouca reação tecidual, porém, apresenta alta taxa de migração. Os mesmos autores consideraram a endoprótese de

Gianturco inadequada para uso a longo prazo, pois observaram perfuração completa da parede traqueal no seguimento tardio.

Outros autores<sup>(15)</sup> utilizaram, em um estudo clínico, a endoprótese Polyflex® em dezenove pacientes portadores de complicações traqueobrônquicas de neoplasia avançada, como estenose ou fistula traqueoesofágica. Todos os pacientes apresentaram melhora clínica no pós-operatório, sendo baixo o índice de complicações. Do total, sete pacientes evoluíram com retenção de muco, dois com migração da endoprótese e em dois casos a endoprótese dobrou durante a aplicação. Portanto, consideraram a endoprótese uma boa alternativa para o tratamento de estenoses e fistula associadas a neoplasias. Os resultados dessa série de casos estão de acordo com os estudos experimentais quanto à facilidade de implantação, tolerabilidade e resolatividade da endoprótese, porém, para a casuística estudada, a taxa de migração foi baixa, diferente do observado nos estudos em animais. É importante observar que apenas estenoses relacionadas neoplasia foram avaliadas neste estudo, bem como somente resultados curto prazo.

Analogamente aos estudos experimentais e série de casos citados acima, observamos em nossa casuística que a endoprótese é de fácil inserção e remoção. Apesar de, em cinco ocasiões, termos retirado e reposicionado a endoprótese logo após

**Tabela 3** – Características dos pacientes do estudo ordenados por migração ou não, e por tempo de seguimento.

Paciente	Sexo	Idade	Etiologia	Seguimento (meses)	Tamanho da endoprótese (mm)	Migração
3	M	23	IOT	2	20 x 50	N
5	M	46	IOT	2	20 x 50	N
1	F	28	Tumor traqueal	3	22 x 50	N
6	M	72	CEC esôfago	3	22 x 50	N
13	F	26	IOT	3	18 x 50	N
16	F	47	CEC esôfago	3	18 x 50	N
12	F	53	IOT	12	18 x 40	N
8	M	21	IOT	15	20 x 70	N
15	F	39	IOT	18	18 x 40	N
11	F	55	Wegener	2	16 x 40	S
14	F	45	IOT	3	18 x 50	S
4	F	27	IOT	5	18 x 50	S
10	F	59	IOT	8	18 x 40	S
2	M	41	IOT	9	18 x 50	S
7	F	21	IOT	12	18 x 60	S
9	F	47	IOT	14	18 x 70	S

IOT: intubação orotraqueal; CEC: carcinoma espinocelular; Wegener: granulomatose de Wegener; N: não; e S: sim.

o disparo, quatro foram na primeira metade dos casos, o que correspondeu à curva de aprendizado do método. Uma vez instituído que o ponto de disparo seria 1 cm caudal à extremidade distal da estenose, conforme medida feita com ótica rígida, não tivemos maiores dificuldades quanto ao posicionamento da endoprótese. As situações em que a aplicação da endoprótese foi particularmente trabalhosa foram: 1) estenoses muito próximas à glote ou à carina, pois nessas situações há pouco espaço para ancoragem da endoprótese, sendo necessário cuidado para não seletivar um brônquio fonte ou deixar a endoprótese transglótica; 2) estenoses em traquéias muito tortuosas, pois o aplicador rígido dificulta a progressão do sistema através da traquéia e da estenose. Nos casos em que a endoprótese teve que ser retirada, o procedimento foi realizado facilmente com duas pinças sem o sangramento observado na retirada de outros tipos de endopróteses auto-expansíveis. A mesma endoprótese pôde ser reposicionada depois de retirada, e, em apenas dois casos, tivemos fratura da endoprótese pela tração durante a retirada.

Não observamos complicações graves em nossa série de pacientes, porém, em 43,7% dos casos ocorreu migração da endoprótese em algum momento do seguimento (0,06 migrações/mês). Essa taxa de migração foi alta se comparada às séries de outros autores,<sup>(15-17)</sup> em que se observou migração em 10,5, 7,1 e 6% dos casos, respectivamente. É importante citar que, nessas séries, as indicações da endoprótese foram complicações traqueobrônquicas ou esofágicas relacionadas à neoplasia. Nossa taxa de migração é mais compatível com a taxa observada nos estudos experimentais e quando a endoprótese foi utilizada para o tratamento de afecções esofágicas benignas. Acreditamos que dois fatores possam justificar a alta taxa de migração em nossa casuística: 1) predominância de estenoses de etiologia inflamatória na nossa casuística. Na literatura, as séries que utilizaram o Polyflex® tiveram menores taxas de migração, porém, os pacientes eram portadores de estenoses malignas. Vale citar que, apesar de termos apenas três casos de estenose maligna e o seguimento desses casos ter sido curto, não observamos migração em nenhum deles; 2) curva de aprendizado. Foram quatro casos de migração precoce, que consideramos relacionados a problemas técnicos, como seleção de endoprótese de tamanho inadequado ou posicionamento incor-

reto. A seleção da endoprótese adequada, apesar de critérios tomográficos e endoscópicos, mostrou-se difícil, principalmente, como já citado, para a aplicação nas estenoses próximas à carina e à glote, e nas estenoses tortuosas e/ou longas.

Quanto ao seguimento pós-operatório, realizamos broncoscopia sete dias, um mês e três meses após a colocação da endoprótese ou conforme suspeita de complicações a ela relacionadas. O exame se mostrou de baixo rendimento na ausência de suspeita de complicações, pois em apenas uma situação foi diagnosticada migração da endoprótese em um paciente que se encontrava totalmente assintomático. Nos demais casos, as complicações significativas diagnosticadas pela broncoscopia já eram previamente suspeitadas por sintomas como tosse ou dispnéia. Portanto, consideramos que broncoscopias realizadas em caráter de rotina são desnecessárias devendo ser realizadas apenas na presença de sintomas suspeitos.

Como conclusão, a endoprótese auto-expansível de malha de poliéster revestida por silicone (Polyflex®) mostrou-se de fácil inserção e remoção e com boa tolerância a longo prazo. As principais complicações foram tosse e migração. Dessa forma, estudos adicionais são necessários para comparar doença neoplásica com doença benigna, bem como estudos comparativos entre diferentes tipos e modelos de endopróteses.

## Referências

1. Shin JH, Song HY, Shim TS. Management of tracheobronchial strictures. *Cardiovasc Intervent Radiol*. 2004;27(4):314-24.
2. Phillips MJ. Stenting therapy for stenosing airway diseases. *Respiology*. 1998;3(4):215-9.
3. Wood DE. Airway stenting. *Chest Surg Clin N Am*. 2001;11(4):841-60.
4. Dumon JF, Reboud E, Garbe L, Aucomte F, Meric B. Treatment of tracheobronchial lesions by laser photoresection. *Chest*. 1982;81(3):278-84.
5. Bolliger CT, Probst R, Tschopp K, Soler M, Perruchoud AP. Silicone stents in the management of inoperable tracheobronchial stenoses: indications and limitations. *Chest*. 1993;104(6):1653-9.
6. Dumon JF. A dedicated tracheobronchial stent. *Chest*. 1990;97(2):328-32.
7. Marquette CH, Mensier E, Copin MC, Desmidt A, Freitag L, Witt C, et al. Experimental models of tracheobronchial stenoses: a useful tool for evaluating airway stents. *Ann Thorac Surg* 1995;60(3):651-6.
8. Cavaliere S, Venuta F, Foccoli P, Toninelli C, La Face P. Endoscopic treatment of malignant airway obstructions in 2,008 patients. *Chest*. 1996;110(6):1536-42.

9. Gaissert HA, Grillo HC, Wright CD, Donahue DM, Wain JC, Mathisen DJ. Complication of benign tracheobronchial strictures by self-expanding metal stents. *J Thorac Cardiovasc Surg.* 2003;126(3):744-7.
10. Sugimoto K, Hirota S, Imanaka K, Ohnishi H, Tomioka H, Tada K, et al. Covered Gianturco stent for tracheal stricture: application of polychlorovinylidene and polyurethane as covering materials. *Eur Radiol.* 2001;11(10):1933-8.
11. Freitag L, Eicker R, Linz B, Greschuchna D. Theoretical and experimental basis for the development of a dynamic airway stent. *Eur Respir J.* 1994;7(11):2038-45.
12. Bolliger CT, Wyser C, Wu X, Hauser R, Studer W, Dalquen P, et al. Evaluation of a new self-expandable silicone stent in an experimental tracheal stenosis. *Chest.* 1999;115(2):496-501.
13. Hauck RW, Lembeck RM, Emslander HP, Shomig A. Implantation of Accuflex and Strecker stents in malignant bronchial stenoses by flexible bronchoscopy. *Chest.* 1997;112(1):134-44.
14. Puma F, Farabi R, Urbani M, Santoprete S, Daddi N, Di Meo A, et al. Long-term safety and tolerance of silicone and self-expandable airway stents: an experimental study. *Ann Thorac Surg.* 2000;69(4):1030-4.
15. Wassermann K, Koch A, Muller-Ehmsen J, Reuter M, Michel O, Eckel HE. Clinical and laboratory evaluation of a new thin-walled self-expanding tracheobronchial silicone stent: progress and pitfalls. *J Thorac Cardiovasc Surg.* 1997;114(4):527-34.
16. Dormann AJ, Eisendrath P, Wigglinghaus B, Huchzermeyer H, Deviere J. Palliation of esophageal carcinoma with a new self-expanding plastic stent. *Endoscopy.* 2003;35(3):207-11.
17. Decker P, Lippler J, Decker D, Hirner A. Use of the Polyflex stent in the palliative therapy of esophageal carcinoma: results in 14 cases and review of the literature. *Surg Endosc.* 2001;15(12):1444-7.