

Relato de Caso

Videotoracoscopia para remoção de corpo estranho da cavidade pleural*

Video-assisted thoracoscopic removal of foreign bodies from the pleural cavity

Giovanni Antonio Marsico¹, André Luiz de Almeida², Dirceo Edson de Azevedo³,
Gustavo Carvalho Venturini⁴, Alexandre Edson de Azevedo¹, Paula dos Santos Marsico⁵

Resumo

A videotoracoscopia é considerada um procedimento cirúrgico minimamente invasivo. É o procedimento de escolha para o tratamento de algumas doenças pulmonares e pleurais. Cada vez mais vem sendo empregada na fase aguda do trauma torácico. Outra indicação de seu uso, pouco descrita na literatura, é para a remoção de corpos estranhos intratorácicos retidos. Relatamos o uso da videotoracoscopia para a remoção de projéteis intrapleurais em dois pacientes hemodinamicamente estáveis nos quais a toracotomia foi evitada.

Descritores: Traumatismos torácicos; Ferimentos penetrantes; Cirurgia torácica vídeo-assistida; Corpos estranhos.

Abstract

Video-assisted thoracoscopy is a minimally invasive surgical technique. It is the procedure of choice for the treatment of certain lung and pleural diseases. It has been increasingly used in the acute phase of thoracic trauma. Another indication for its use, which is rarely described in the literature, is for the removal of retained intrathoracic foreign bodies. We report the cases of two hemodynamically stable gunshot victims in whom the bullet was removed from the pleural cavity through video-assisted thoracoscopy, thereby avoiding the need for thoracotomy.

Keywords: Thoracic injuries; Wounds, penetrating; Thoracic surgery, video-assisted; Foreign bodies.

Introdução

Os corpos estranhos metálicos pequenos, como os projéteis de arma de fogo com até 2 cm de comprimento, quando retidos no tórax, geralmente não necessitam ser extraídos. Em pacientes assintomáticos, a maioria dos autores não recomenda a retirada. Normalmente são circundados por tecido fibroso sem causar problemas. Quando necessária, a indicação cirúrgica é definida pela exata localização do projétil, os sintomas que causa e os riscos envolvidos. A seqüência na rotina de atendimento consiste em: a) tratamento das lesões que implicam em risco de morte; b) localização do projétil; c) decisão da remoção ou não. A retirada do projétil é baseada na comparação entre o risco envolvido na sua permanência e o risco envolvido na tentativa de remoção. Entretanto, alguns pacientes podem evoluir com problemas psicológicos significativos.⁽¹⁻³⁾

A videotoracoscopia é um método menos invasivo, substituindo, em algumas ocasiões, a toracotomia ampla.⁽¹⁾

Os autores relatam dois casos de projéteis de arma de fogo livres na cavidade pleural que foram removidos por videotoracoscopia.

Relato do caso

Caso 1

Paciente do sexo masculino, 19 anos, vítima de lesão penetrante por projétil de arma de fogo, deu entrada no serviço de emergência. O orifício de entrada localizava-se no quarto espaço intercostal direito, lateralmente à linha mamilar. Apresentava-se lúcido, eupnéico e hemodinâmica-

* Trabalho realizado no Serviço de Cirurgia Torácica do Hospital Geral do Andaraí/Ministério da Saúde, Rio de Janeiro (RJ) Brasil.

1. Cirurgião Torácico. Hospital Geral do Andaraí/Ministério da Saúde, Rio de Janeiro (RJ) Brasil.

2. Residente do 2º ano em Cirurgia Torácica. Hospital Geral do Andaraí/Ministério da Saúde, Rio de Janeiro (RJ) Brasil.

3. Chefe do Serviço de Cirurgia Torácica. Hospital Geral do Andaraí/Ministério da Saúde, Rio de Janeiro (RJ) Brasil.

4. Residente do 3º ano em Cirurgia Torácica. Hospital Geral do Andaraí/Ministério da Saúde, Rio de Janeiro (RJ) Brasil.

5. Médica Estagiária do Serviço de Cirurgia Torácica. Hospital Geral do Andaraí/Ministério da Saúde, Rio de Janeiro (RJ) Brasil.

Endereço para correspondência: Giovanni Antonio Marsico, Hospital Geral do Andaraí, Serviço de Cirurgia Torácica, Rua Leopoldo, 280, 7º andar, Andaraí, CEP 20541-170, Rio de Janeiro, RJ, Brasil.

Tel 55 21 2575-7034. E-mail: marsicog@gbl.com.br

Recebido para publicação em 13/5/2007. Aprovado, após revisão, em 21/6/2007.

mente estável, com mucosas coradas e pulso cheio e amplo. O exame físico não revelou anormalidades. Na radiografia de tórax em incidência pósterio-anterior, foi observado um projétil de arma de fogo de alta velocidade (fuzil) localizado em topografia hepática (Figura 1). Com a mobilização do paciente em diferentes decúbitos, a nova radiografia de tórax em incidência pósterio-anterior e a tomografia computadorizada evidenciaram a mudança de posição do projétil, agora localizado na região cardiofrênica à direita (Figura 2). Com o diagnóstico de projétil de arma de fogo livre na cavidade pleural, foi indicada a retirada por videotoracoscopia. Após a intubação com tubo orotraqueal de dupla luz e anestesia geral, o paciente foi posicionado em decúbito lateral esquerdo. O procedimento foi iniciado com a introdução de um trocar de 10 mm e dois de 5 mm. Na inspeção inicial com a ótica de 30°, foram encontrados somente uma pequena equimose no lobo médio e um projétil de arma de fogo livre na cavidade pleural, localizado no recesso cardiofrênico anterior. O mesmo foi facilmente retirado com o auxílio de uma pinça. O paciente permaneceu com o dreno pleural durante 24 h e obteve alta hospitalar no segundo dia de pós-operatório.

Caso 2

Paciente do sexo masculino, 25 anos, com ferimento causado por arma de fogo, veio transferido de outro hospital. O orifício de entrada localiza-

va-se no quinto espaço intercostal esquerdo, na linha axilar média. Ao ser atendido no serviço de emergência, apresentava-se lúcido, corado e hidratado, com pulso cheio e amplo e pressão arterial de 120/80 mmHg. Nas radiografias simples de tórax e abdômen que foram realizadas em seguida, foram observados um pequeno hemotórax à esquerda e um projétil de arma de fogo localizado na região paravertebral (recesso diafragmático costovertebral esquerdo), na altura da décima segunda costela (Figura 3). O paciente foi submetido à drenagem intercostal esquerda em selo d'água, com a saída de 300 mL de sangue, e à laparotomia mediana supra-umbilical. O diafragma estava íntegro, e não foram encontradas lesões abdominais. O dreno torácico foi retirado com 48 h de evolução. Nesse momento, o serviço de cirurgia torácica foi consultado. Retrospectivamente foi verificado que, na radiografia de tórax inicial, realizada no hospital de origem do paciente, o projétil estava localizado no seio costofrênico esquerdo. De acordo com esses achados e os da laparotomia, concluímos que o projétil estava solto na cavidade pleural. Após a intubação orotraqueal com tubo de dupla luz e anestesia geral, o paciente foi posicionado em decúbito lateral direito e submetido à videotoracoscopia à esquerda. Após a introdução de um trocar de 10 mm e outro de 5 mm, encontramos, na inspeção com a ótica de 30°, alguns coágulos localizados no recesso diafragmático costovertebral, os quais foram aspirados. O projétil foi encontrado nesse local e retirado com o

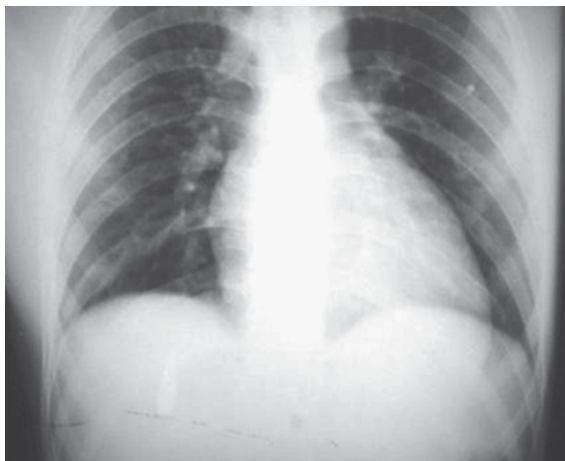


Figura 1 – Projétil localizado em topografia hepática.

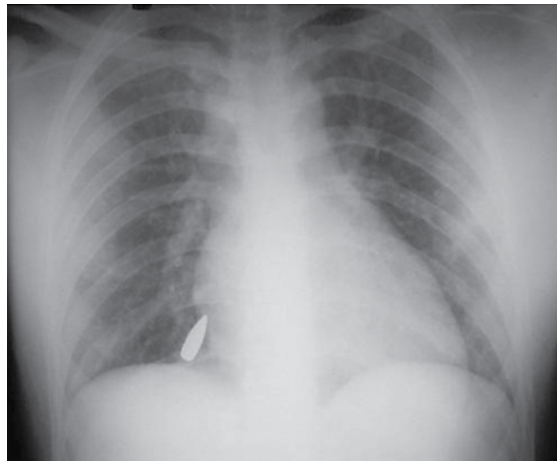


Figura 2 – Após as mudanças de posição do paciente, o projétil migrou para a região cardiofrênica.

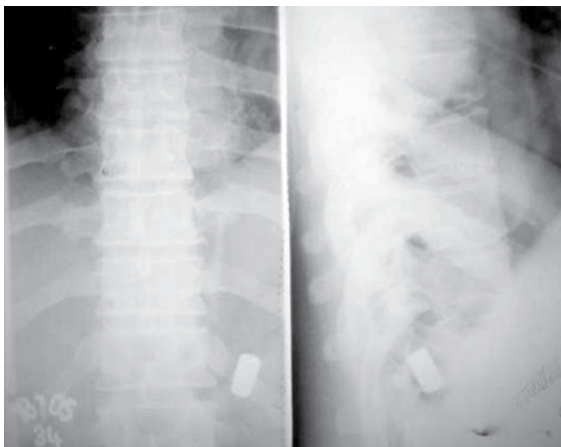


Figura 3 - Projétil de arma de fogo localizado na região paravertebral esquerda, na altura da décima segunda costela.

auxílio de uma pinça. O dreno pleural foi retirado após 48 h, e o paciente obteve alta hospitalar no oitavo dia de pós-operatório.

Discussão

O uso da videotoracoscopia nos casos de trauma é considerado um procedimento seguro. Comumente a videotoracoscopia é utilizada nos casos de hemotórax retido, pneumotórax persistente e na avaliação do diafragma após um trauma penetrante. Tem-se descrito o uso da videotoracoscopia para o diagnóstico de tamponamento cardíaco e a realização de janela pericárdica, assim como nos casos de hemotórax persistente em pacientes estáveis. Nos casos de trauma, de acordo com os achados, a videotoracoscopia evita ou indica a toracotomia ou a laparotomia em um número representativo de pacientes. Atualmente, o seu uso vem sendo considerado na remoção de corpos estranhos intratorácicos.⁽³⁾

Nos casos de ferimentos causados por arma de fogo em que não existe orifício de saída e o projétil não é encontrado no local presumido, devemos considerar a possibilidade de migração do projétil. Os projéteis de arma de fogo livres no espaço pleural, assim como qualquer outro corpo estranho, estão sujeitos à ação da gravidade e movimentam-se de acordo com a posição assumida pelo paciente até se fixarem em um determinado local. Pneumotórax e/ou hemotórax podem ou não estar associados. Nas radiografias realizadas com o paciente em pé, o

projétil na cavidade pleural costuma se localizar na posição mais pendente e, eventualmente, é interpretado erroneamente como localizado no abdômen. Na fase aguda da lesão, a radiografia realizada em decúbito lateral evidencia a mudança de posição do corpo estranho metálico livre na cavidade pleural. Na fase tardia, geralmente, o processo irritativo causa aderências fibrosas que acabam por fixá-lo no ponto de maior declive.^(4,5)

Os nossos dois pacientes foram radiografados na fase aguda, quando os projéteis ainda estavam livres na cavidade pleural. No Caso 2, interpretou-se que o projétil estava localizado no abdômen.

Poucos são os relatos do uso da videotoracoscopia para a remoção de corpos estranhos intratorácicos. Trata-se de um método menos invasivo e seguro que, na fase aguda do trauma em pacientes hemodinamicamente estáveis, permite a remoção do corpo estranho localizado na cavidade pleural sob visão direta. Além disso, diminui as complicações, a dor no pós-operatório e o tempo de internação hospitalar. Pode ser utilizada com segurança para a remoção de diferentes tipos de corpos estranhos, tais como cateteres, arames, agulhas, pregos, vidros, projéteis e outros. Nos casos de necessidade de conversão para a toracotomia, é possível determinar a localização, o tamanho e a extensão da incisão de acordo com a posição e o tipo de corpo estranho.⁽³⁾

Os projéteis metálicos intratorácicos retidos dificilmente causam complicações ou sintomas. A retirada de projéteis localizados na cavidade pleural é indicada quando excepcionalmente causam infecção ou sintomas. Em algumas ocasiões, a principal justificativa para a remoção de corpos estranhos intratorácicos é a existência de problemas psicológicos significativos. Entretanto, a retirada é necessária nos casos de corpos estranhos não-metálicos, assim como nos casos de corpos metálicos grandes e corpos pontiagudos.^(2,3,5)

Tanto nos pacientes assintomáticos quanto nos sintomáticos, a remoção cirúrgica é obrigatória nos casos em que os fios ou pinos de aço utilizados para a osteossíntese migram para o interior do tórax. São materiais pontiagudos, e, portanto, existe risco de causarem erosão e perfuração nos órgãos e nas estruturas adjacentes. A tomografia computadorizada é importante na avaliação pré-operatória. Alguns autores⁽⁴⁾ retiraram, por videotoracoscopia, quatro corpos estranhos intratorácicos. Destes, três localizavam-se na cavidade pleural: um projétil de

arma de fogo, um fragmento de granada e um fio de Kirschner que migrou para a cavidade pleural. O quarto corpo estranho era um projétil de arma de fogo livre no saco pericárdico.

Outros autores⁽¹⁾ retiraram, por videotoracoscopia, dois fragmentos de vidro da cavidade pleural, o maior medindo 3,5 cm de comprimento. Os fragmentos foram identificados na tomografia computadorizada.

A opção em nossos dois pacientes foi a retirada precoce dos projéteis de arma de fogo da cavidade pleural antes que fossem fixados e circundados por fibrose.

Alguns pesquisadores^(3,5) consideram que a facilidade e a praticidade da videotoracoscopia, em relação à toracotomia, não deve ser usada como o principal argumento para a retirada de projéteis intratorácicos.

O achado de projétil de arma de fogo livre na cavidade pleural é raro, e a indicação de retirada ou não é controversa. Atualmente, consideramos que, com o uso da videotoracoscopia, a retirada precoce em pacientes estáveis, antes que os projéteis sejam englobados pelos tecidos circunvizinhos, é fácil, simples e praticamente sem riscos.

Referências

1. Bartek JP, Grasc A, Hazelrigg SR. Thoracoscopic retrieval of foreign bodies after penetrating chest trauma. *Ann Thorac Surg.* 1997;63(6):1783-5.
2. Edil BH, Trachte AL, Knott-Craig C, Albrecht RM. Video-assisted thoracoscopic retrieval of an intrapleural foreign body after penetrating chest trauma. *J Trauma* 2006;61(13):1-2.
3. Williams CG, Haut ER, Ouyang H, Riall TS, Makary M, Efron DT, et al. Video-assisted thoracic surgery removal of foreign bodies after penetrating chest trauma. *J Am Coll Surg.* 2006;202(5):848-52.
4. Lang-Lazdunski L, Mouroux J, Pons F, Grosdidier G, Martinod E, Elkaïm D, et al. Role of videothoracoscopy in chest trauma. *Ann Thorac Surg.* 1997;63(2):327-33.
5. Potaris K, Mihos P, Gakidis I. Role of video-assisted thoracic surgery in the evaluation and management of thoracic injuries. *Interact Cardiovasc Thorac Surg.* 2005;4(4):292-4.