

# Relato de Caso

## Obstrução de valva mitral por embolização tumoral per-operatória (pneumectomia direita) com parada cardíaca irreversível\*

Mitral valve obstruction by tumor embolus as a cause of irreversible cardiac arrest during right pneumonectomy

Rui Haddad<sup>1</sup>, Carlos Henrique Ribeiro Boasquevisque<sup>2</sup>, Tadeu Diniz Ferreira<sup>3</sup>,  
Mario Celso Martins Reis<sup>3</sup>, Fernando D'Imperio Teixeira<sup>4</sup>

### Resumo

Um paciente de 26 anos, portador de volumoso hemangiopericitoma primário de pulmão direito, diagnosticado por biópsia cirúrgica prévia, apresentou parada cardíaca irreversível durante dissecação hilar de pneumectomia direita. O paciente não respondeu às manobras de ressuscitação. A necropsia mostrou obstrução total de valva mitral por êmbolo tumoral. Os autores recomendam, em casos de grandes massas pulmonares com envolvimento hilar, como no caso aqui apresentado, a avaliação pré-operatória com ecocardiografia transesofágica, ressonância magnética nuclear ou angiotomografia. Se for detectada lesão em vasos pulmonares ou cavidades atriais, deve-se programar a cirurgia com circulação extracorpórea, para permitir ressecção da massa intra-vascular ou cardíaca, combinada com a ressecção pulmonar. Os autores recomendam cuidados para reconhecer e tratar este problema, se o diagnóstico pré-operatório não for feito.

**Descritores:** Embolia; Parada cardíaca; Pneumectomia.

### Abstract

A 26-year-old patient with a voluminous primary pulmonary hemangiopericytoma in the right lung, diagnosed through previous surgical biopsy, presented irreversible cardiac arrest during the hilar dissection portion of a right pneumonectomy. The patient did not respond to resuscitation efforts. Autopsy showed total obstruction of the mitral valve by a tumor embolism. In cases of large lung masses with hilar involvement, as in the case presented, we recommend preoperative evaluation using transesophageal echocardiography, magnetic resonance imaging or angiotomography. If injury to the pulmonary vessels or atrial cavities is detected, surgery with extracorporeal circulation should be arranged in order to allow resection of the intravascular or cardiac mass, together with pulmonary resection. We recommend that care be taken in order to recognize and treat this problem in patients not receiving a preoperative diagnosis.

**Keywords:** Embolism; Heart arrest; Pneumectomy.

### Introdução

Embolização sistêmica tumoral é uma complicação infrequente que ocorre, mais comumente, nos mixomas atriais esquerdos. Embolização tumoral no período per-operatório na cirurgia de ressecção pulmonar é extremamente rara. Um trabalho mais recente, publicado em agosto de 1992,<sup>(1)</sup> numa revisão ampla da literatura, mostra que, entre os 30 casos de embolização tumoral per-operatória existentes em publicações de língua inglesa, apenas dois embolizaram

para câmaras cardíacas, e destes, apenas um para valva mitral.

Neste relato, mostramos um caso de óbito por parada cardíaca aguda, por obstrução de valva mitral, devido a embolização per-operatória de um fragmento de um hemangiopericitoma pulmonar primário. Esta complicação ocorreu durante pneumectomia direita com parada cardíaca irreversível, e o diagnóstico foi feito por necropsia.

\* Trabalho realizado na Divisão de Cirurgia Torácica do Instituto de Doenças do Tórax da Universidade Federal do Rio de Janeiro – IDT-UFRJ – no Curso de Pós-graduação em Cirurgia do Departamento de Cirurgia da Faculdade de Medicina da UFRJ e no Serviço de Cirurgia Torácica do Hospital Universitário Clementino Fraga Filho da UFRJ.

1. Professor Permanente do Curso de Pós-Graduação em Ciências Cirúrgicas da Faculdade de Medicina da Universidade Federal do Rio de Janeiro – UFRJ – Rio de Janeiro (RJ) Brasil.

2. Chefe da Divisão de Cirurgia Torácica do Instituto de Doenças do Tórax da Universidade Federal do Rio de Janeiro – UFRJ – Rio de Janeiro (RJ) Brasil.

3. Cirurgião da Divisão de Cirurgia Torácica do Instituto de Doenças do Tórax da Universidade Federal do Rio de Janeiro – UFRJ – Rio de Janeiro (RJ) Brasil.

4. Cirurgião de Tórax do Hospital Geral de Bonsucesso. Bonsucesso (RJ) Brasil.

Endereço para correspondência: Prof. Dr. Rui Haddad. Rua Barão de Lucena, 48, CEP 22260-020, Botafogo, Rio de Janeiro, RJ.

Tel 55 21 25373499. E-mail: haddad@ufjf.br

Nota: Este caso foi publicado de forma muito resumida e sem quaisquer comentários, recentemente, na literatura internacional por um dos autores (RH), na seção de imagens em cirurgia cárdio-torácica do *European Journal of Cardio-Thoracic Surgery* [2006;29(3):412].

Recebido para publicação em 27/3/2007. Aprovado, após revisão, em 13/9/2007.

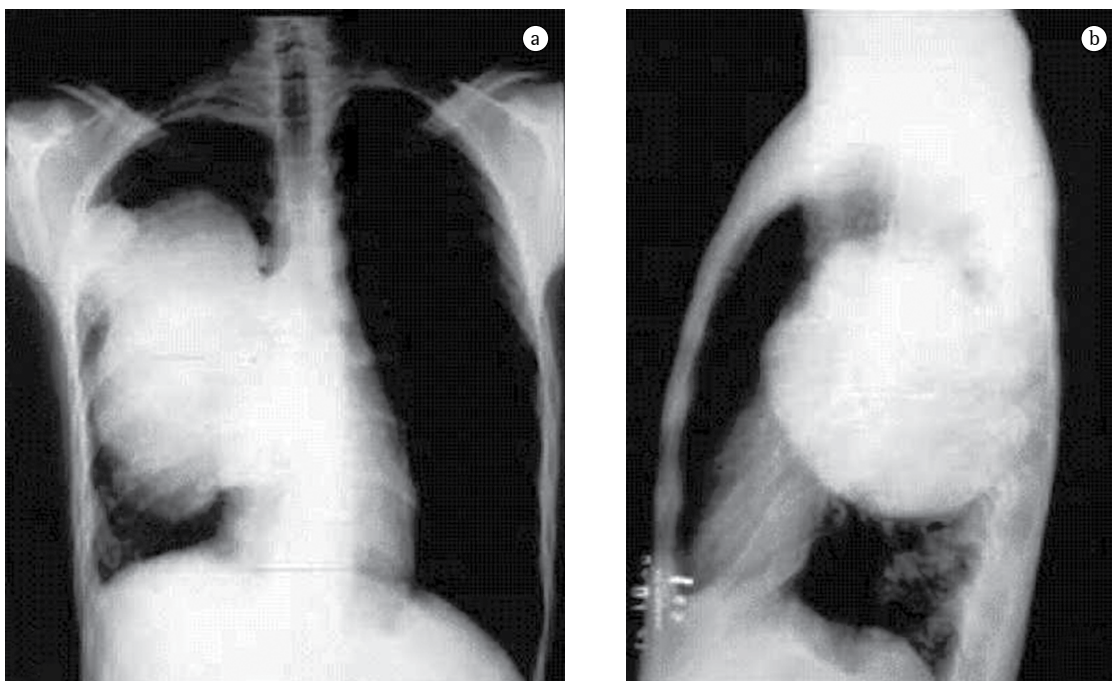
A importância deste trabalho reside no fato da necessidade do conhecimento e do reconhecimento desta complicação, preferencialmente no pré-operatório, permitindo uma chance de salvar a vida do paciente, com medidas corretas de tratamento.

## Relato de caso


Um paciente masculino, de 26 anos, natural e morador de Sergipe, foi acompanhado no Serviço de Cirurgia Torácica do Hospital Universitário Clementino Fraga Filho da Universidade Federal do Rio de Janeiro devido à presença de uma grande massa pulmonar, detectada por radiografia de tórax (Figura 1). A tomografia computadorizada do tórax pouco acrescentou. O paciente apresentava tosse com escarros hemoptóicos e dispnéia, iniciados dois meses antes da internação. Em sua cidade natal foi investigado e feito diagnóstico por punção da lesão por agulha fina, sendo compatível com "linfoma". Foi submetido a poliquimioterapia e, como não apresentava melhoras, suspendeu o tratamento por conta própria e veio para o Rio de Janeiro. Após estadiamento extratorácico negativo para metástases, o paciente foi submetido a uma biópsia da massa, por toracotomia mínima direita.

O laudo histopatológico foi de hemangiopericitoma. A avaliação pulmonar pré-operatória mostrou que o paciente era um pneumectomizado funcional, com 54% de capacidade vital, 46% de capacidade vital forçada e 41% de volume expiratório forçado no primeiro segundo. Decidimos então, realizar uma toracotomia para ressecção da massa, por se tratar de paciente jovem, em bom estado geral, por não haver sinais ou sintomas de metástases à distância e não haver qualquer tipo de tratamento eficiente para a doença do paciente.

A cirurgia foi realizada por toracotomia pósterolateral direita, com intubação oro-traqueal com tubo de Robert-Shaw (tubo de dois lumens). O descolamento da volumosa massa apresentou sangramento de médio porte, como era de se esperar pela origem vascular do tumor, mas o paciente respondeu bem à reposição volêmica. Após a liberação de todo o pulmão, iniciamos a dissecação do hilo pulmonar, que estava retraído pela presença da lesão. Com pouco mais de 1 h de cirurgia, após dissecação do hilo pulmonar, decidimos que a pneumectomia era possível, e, coincidindo com a ligadura da artéria pulmonar direita, houve acentuada queda de pressão arterial seguida por assistolia. Foram iniciadas imediatamente as manobras usuais de ressuscitação



**Figura 1** - Radiografia de tórax em pósterio-anterior (a) e perfil direito (b), mostrando a grande massa pulmonar direita, com nítido envolvimento hilar.



**Figura 2** - Peça de necropsia, mostrando, em a), trombo tumoral ocluindo a valva mitral por dentro do átrio esquerdo (seta branca) e em b) o trombo tumoral separado do coração, evidenciando-se a “corda” de tumor que provavelmente ligava a lesão ao tumor primário (seta preta).

com o tórax aberto, sem sucesso, constatando-se o óbito cerca de 90 min após.

Durante a massagem cardíaca tivemos sensação de que havia uma lesão incomum dentro do coração, mas não pensamos na possibilidade da existência de êmbolo tumoral.

O paciente foi submetido a uma necropsia, encontrando-se, como causa mortis, uma obstrução total da valva mitral, por dentro do átrio esquerdo, como mostra a Figura 2. Havia quatro pequenas metástases no pulmão esquerdo (de 3 a 6 mm), que não foram detectadas pré-operatoriamente. O achado de uma “corda” de tecido tumoral enrolada à cordalha mitral e ligada à massa intra-atrial sugere que a metástase devia estar no átrio, mas ainda presa ao tumor primário. Com a manipulação, houve ruptura desta “corda”, com migração da metástase até a valva. Outros achados da necropsia foram êmbolos tumorais microscópicos em territórios vasculares de fígado, rins e cérebro, provavelmente por embolia ocorrida durante o ato operatório.

## Discussão

A embolização tumoral durante ressecção pulmonar é uma ocorrência incomum. Alguns autores realizaram uma extensa revisão da literatura, adicionando a ela dois casos pessoais.<sup>(1)</sup> Nesta revisão, analisa-se um total de 30 casos publicados na literatura médica de língua inglesa. Os casos mais comuns foram representados por tumores pulmonares primários. O carcinoma broncogênico (21 casos) foi o mais comum, seguido pelos

sarcomas metastáticos (6 casos). O tumor metastático de tireóide, com 1 caso e tumores não tipados histologicamente, com 2 casos, completaram a casuística. Dezesesseis pacientes faleceram em consequência da complicação embólica, mostrando sua alta taxa de mortalidade. Dos pacientes que sobreviveram, a grande maioria apresentou embolização arterial sistêmica de fácil acesso cirúrgico (10 casos de embolização para aorta distal, subclávia e artérias femorais). Nove casos tiveram diagnóstico de embolização arterial feito por necropsia e um terço dos casos apresentou embolia sistêmica múltipla. A associação com embolia intra-cardíaca ocorreu em apenas 2 casos, mostrando a dificuldade de diagnóstico desta situação pela sua raridade. Destes, um caso aconteceu em carcinoma broncogênico e o outro em leiomioma metastático de pulmão (primário de útero), ambos em lobos inferiores, um à direita e um à esquerda. Um dos pacientes foi colocado em circulação extracorpórea, o tumor intra-cardíaco foi ressecado (valva mitral) e o paciente sobreviveu.<sup>(2)</sup> O outro paciente faleceu.<sup>(3)</sup> Dezesete casos tiveram envolvimento de veia pulmonar reconhecidos no ato operatório e dois pacientes não apresentavam envolvimento vascular. Nos restantes 11 pacientes, desconhece-se envolvimento vascular associado.

Outro estudo apresentou dois casos de embolia tumoral maciça em osteosarcoma pulmonar metastático, com obstrução de artéria pulmonar e óbito dos pacientes.<sup>(4)</sup> Esta é outra forma de complicação vascular de tumores pulmonares, com igual desfecho ao apresentado no nosso caso.

Embora a maioria dos casos de embolia tumoral per-operatória relatados na literatura se relacione a câncer de pulmão, o caso aqui apresentado ocorreu em um homem de 26 anos, portador de um tumor raro (hemangiopericitoma), em localização primária ainda mais rara (pulmonar). Sabemos que os hemangiopericitomas são tumores vasculares que se originam nas células da parede dos vasos sanguíneos, denominadas pericitos, células estas de função não muito definida, parecendo ter importância na contratilidade do vaso. Estes tumores geralmente são solitários e circunscritos, podendo ser multicêntricos. Foram descritos pela primeira vez por Stout e Murray em 1942<sup>(5)</sup> e são mais comuns durante a quarta e a quinta décadas de vida.<sup>(6)</sup> São mais comumente encontrados no retroperitônio e extremidades inferiores, sendo menos comuns no tronco e extremidades superiores. A grande maioria dos casos de hemangiopericitoma pulmonar é metastática, sendo o tumor primário, nesta localização, considerado extremamente raro.<sup>(7)</sup>

Com relação ao fenômeno de embolização tumoral per-operatória, sugere-se que a ligadura precoce de veias pulmonares pode prevenir esta complicação para a embolia sistêmica. Na prática, isto não parece funcionar<sup>(1)</sup> e não teria utilidade no nosso caso, pois o evento se deu durante manipulação do hilo pulmonar e não ocorreu embolia sistêmica, mas sim embolia intra-cardíaca.

O mais importante, no entanto, é o diagnóstico pré-operatório, suspeitando-se da possibilidade deste problema em pacientes portadores de tumores primários e secundários de pulmão, com extenso envolvimento hilar. Isto pode ser confirmado por métodos pouco invasivos, como a ecocardiografia transesofágica, a ressonância magnética nuclear ou a angiotomografia computadorizada do tórax, levando ao diagnóstico pré-operatório de envolvimento vascular ou atrial. Feito o diagnóstico, pode-se fazer a ressecção pulmonar, associada à ressecção da extensão vascular ou cardíaca, com uso de circulação extracorpórea, evitando-se assim embolização tumoral.

Sugeriu-se o uso de radioterapia per e pós-operatória como complementação da ressecção deste tumor,<sup>(7)</sup> mas, aparentemente, a quimioterapia, por ser sistêmica, poderia ajudar melhor no controle das metástases em casos de sensibilidade aos agentes quimioterápicos.

Por outro lado, aprendemos com este caso que pacientes não cardiopatas, que apresentem parada cardíaca irreversível durante ressecção pulmonar não complicada e sejam portadores de grandes massas, principalmente se houver acometimento hilar, podem ter ou embolia tumoral para artéria pulmonar, ou extensão tumoral para câmaras cardíacas. Em casos como o que foi apresentado, é recomendável, se possível, a realização de ecocardiografia transesofágica per-operatória diagnóstica. Se este método não estiver disponível, pode-se fazer uma palpação digital no interior das cavidades cardíacas (no caso da valva mitral, pelo átrio esquerdo), através de uma sutura em bolsa na parede do átrio esquerdo. Confirmada a presença de tumor nos vasos pulmonares ou no interior de câmaras cardíacas, segue-se a colocação do paciente em circulação extracorpórea, e a ressecção da metástase com restauração da normalidade da função cardiovascular. A seguir, realiza-se o tratamento da lesão pulmonar. Estes pacientes devem ainda ser monitorizados por vários dias no pós-operatório, para possíveis episódios embólicos tardios, sendo estes episódios tratados cirurgicamente, se indicado. Os pacientes devem ainda fazer consulta com oncologista clínico para avaliar indicação de tratamento sistêmico adjuvante.

## Referências

1. Whyte RI, Starkey TD, Orringer MB. Tumor emboli from lung neoplasms involving the pulmonary vein. *J Thorac Cardiovasc Surg.* 1992;104(2):421-5.
2. Mansour KA, Malone CE, Craver JM. Left atrial tumor embolization during pulmonary resection: review of literature and report of two cases. *Ann Thorac Surg.* 1988;46(4):455-6.
3. Probet WR. Sudden operative death due to massive tumour embolism. *Br Med J.* 1956;1(4964):435-6.
4. Wakasa K, Sakurai M, Uchida A, Yoshikawa H, Maeda A. Massive pulmonary tumor emboli in osteosarcoma. Occult and fatal complication. *Cancer.* 1990;66(3):583-6.
5. Stout AP, Murray MR. Hemangiopericytoma: a vascular tumor featuring Zimmermann's pericytes. *Ann Surg.* 1942;116(1):26-33.
6. Bovino A, Basso L, Di Giacomo G, Codacci Pisanelli M, Basile U, De Toma G. Haemangiopericytoma of greater omentum. A rare cause of acute abdominal pain. *J Exp Clin Cancer Res.* 2003;22(4):649-50.
7. Haddad R. Metastatic and fatal mitral valve obstruction during pneumonectomy for large pulmonary hemangiopericytoma. *Eur J Cardiothorac Surg.* 2006;29(3):412.