

# Relato de Caso

## Fístula linfática após tratamento cirúrgico de síndrome do desfiladeiro torácico à direita\*

Chylothorax after surgical treatment of right-sided thoracic outlet syndrome

Luiz Felipe Lopes Araujo, Alexandre Heitor Moreschi, Guilherme Baroni de Macedo, Laura Moschetti, Eduardo Lopes Machado, Maurício Guidi Saueressig

### Resumo

A fístula linfática como complicação de correção de síndrome do desfiladeiro torácico é um evento muito raro. Relatamos um caso de fístula linfática à direita e apresentamos uma breve revisão do tratamento de quilotórax pós-cirúrgico.

**Descritores:** Quilotórax; Síndrome do desfiladeiro torácico; Síndrome da costela cervical; Complicações pós-operatórias.

### Abstract

Chylothorax as a complication of the surgical treatment of thoracic outlet syndrome is a quite rare event. We report a case of right-sided chylothorax and present a brief review on the treatment of postoperative chylothorax.

**Keywords:** Chylothorax; Thoracic outlet syndrome; Cervical rib syndrome; Postoperative complications.

### Introdução

A abordagem supraclavicular para a correção da síndrome do desfiladeiro torácico é muito utilizada por apresentar um alto índice de sucesso terapêutico com baixo risco de complicações.<sup>(1,2)</sup> Lesão de plexo braquial e lesões vasculares são as complicações mais frequentes.<sup>(1,3-5)</sup> Quilotórax como complicação de tratamento cirúrgico é uma situação rara,<sup>(6,7)</sup> normalmente ocorrendo à esquerda.<sup>(8)</sup> Mesmo se tratando de cirurgia torácica geral, sua incidência varia entre 0,25% e 0,5%.<sup>(8)</sup> Relatamos um caso de quilotórax pós-ressecção de costela cervical e de primeira costela à direita tratado cirurgicamente com sucesso.

### Relato de caso

Paciente do sexo feminino, 25 anos, costureira de uma fábrica de calçados há 7 anos, encaminhada por apresentar dor progressiva em punho direito, com 2 anos de evolução, associada à parestesia local. Um ano após o início dos sintomas algícos, iniciou com paresia na mão direita. Apresentava-se deprimida em acompanhamento psiquiátrico há 7 anos. O exame físico

revelava contratura da musculatura cervical, atrofia da musculatura palmar com perda de força ao movimento de pinça e alteração sensitiva na mesma região. Os testes de Adson, de postura militar e de Ross eram positivos. Foi, então, diagnosticado o quadro clínico compatível com síndrome do desfiladeiro torácico.

A eletroneuromiografia revelou amplitudes reduzidas de condução sensitiva do nervo ulnar direito e de condução motora dos nervos ulnar e mediano direitos, bloqueio de condução do nervo ulnar direito no nível do cotovelo e reinervação no nível de C8-T1. A velocidade de condução motora do ulnar direito era de 66,7 m/s abaixo do cotovelo e de 47,6 m/s acima do mesmo.

A ecografia com Doppler de membro superior direito em elevação revelou uma compressão significativa da artéria subclávia direita e uma redução do fluxo arterial axilar e braquial.

A radiografia de tórax evidenciou a presença de costelas cervicais bilateralmente (Figura 1).

Após ser submetida a um programa de fisioterapia sem melhora clínica, foi indicada cirurgia

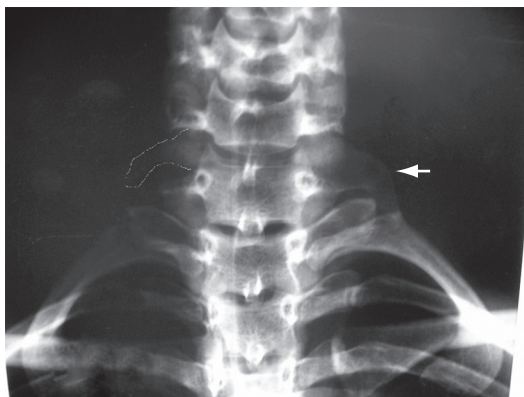
\* Trabalho realizado no Hospital de Clínicas de Porto Alegre, Porto Alegre (RS) Brasil.

Endereço para correspondência: Luiz Felipe Lopes Araujo. Rua Ramiro Barcelos, 2350, 2º. Andar, Serviço de Cirurgia Torácica, Bom Fim, CEP 90035-903, Porto Alegre, RS, Brasil.

Tel 55 51 2101-8684. E-mail: lfelipearaujo@terra.com.br

Apoio financeiro: Nenhum.

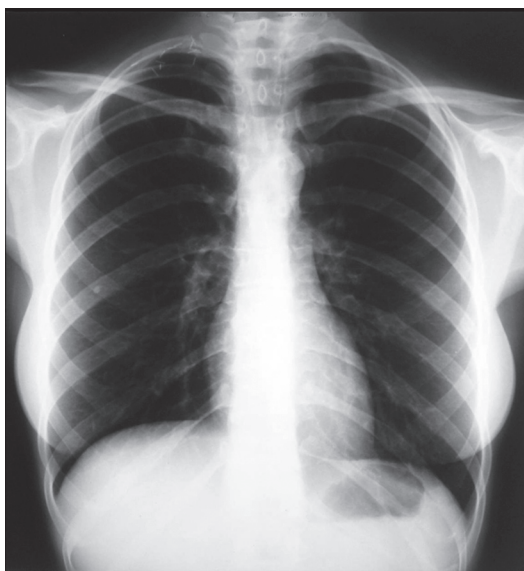Recebido para publicação em 18/2/2008. Aprovado, após revisão, em 16/7/2008.



**Figura 1** – Radiografia demonstrando costelas cervicais bilateralmente, mais evidente à esquerda (seta) que à direita (realce).

para a ressecção de costela cervical direita e primeira costela torácica ipsilateral com abordagem supraclavicular.

Durante a liberação da inserção clavicular do músculo esternocleidomastoideo foi observado um extravasamento de conteúdo linfático, atribuído à ruptura de um vaso linfático transitando posteriormente. Apesar da exploração minuciosa, não foi possível a visualização do vaso linfático roto, sendo realizada sutura em bloco dos tecidos fasciais sob o músculo esternocleidomastoideo com polipropileno 5.0, local onde se originava o acúmulo de linfa, seguida de ressecção da primeira costela e da costela



**Figura 2** – Radiografia no oitavo dia de pós-operatório, demonstrando ausência de derrame pleural, clips metálicos e a ausência da primeira costela direita.

cervical, além de drenagem do tórax por ruptura incidental da cavidade pleural.

Duas horas após o término da cirurgia, observou-se drenagem de 600 mL de linfa. O radiograma de tórax de controle pós-operatório mostrou que não houve re-expansão pulmonar adequada, sendo indicado um segundo dreno de tórax em posição axilar.

Onze horas após, constatamos quilotórax, com drenagem de 1.630 mL. Optou-se por re-intervenção para a ligadura do ducto torácico e re-exploração da região cervical. Realizada videotoracoscopia direita com clipagem do ducto torácico próximo ao diafragma e exploração da região cervical. Novamente, não se identificou o local exato da fístula linfática. O dreno de tórax foi, então, posicionado sob visão direta na região apical do hemitórax direito.

Após a reintervenção, a paciente evoluiu satisfatoriamente, com diminuição drástica da drenagem torácica, sendo introduzida uma dieta com triglicerídios de cadeia média no terceiro dia de pós-operatório e dieta livre a partir do sexto dia. No sétimo dia de pós-operatório, foi retirado o dreno torácico (Figura 2). A paciente recebeu alta hospitalar no oitavo dia de pós-operatório, apresentando dificuldade para elevar o membro superior direito. Após seis meses de acompanhamento com um programa fisioterápico adequado, a paciente encontrava-se com retorno total dos movimentos do membro superior direito. Os sintomas algícos e de parestesia cessaram imediatamente após a cirurgia.

## Discussão

As principais abordagens utilizadas para a correção da síndrome do desfiladeiro torácico são a axilar e a supraclavicular.<sup>(1,3,6)</sup> A abordagem supraclavicular proporciona um excelente campo cirúrgico, com fácil acesso para a ressecção da primeira costela e, quando for o caso, de uma costela cervical. Por outro lado, possui um maior risco de lesão por tração do nervo torácico longo e apresenta um pior resultado estético.<sup>(1)</sup>

A fístula linfática como complicação é um evento muito raramente descrito na literatura.<sup>(6,7)</sup> Os principais relatos de complicações incluem lesões vasculares e nervosas, sendo que as lesões nervosas são as mais comuns,<sup>(3,4)</sup> principalmente na abordagem supraclavicular. Em uma série de 770 casos consecutivos de ressecção de primeira costela por abordagem

supraclavicular, houve apenas um caso de fistula linfática que se resolveu espontaneamente.<sup>(6)</sup> Em outra série de 668 cirurgias comparando abordagem transaxilar, escalenectomia e escalectomia combinada com ressecção de primeira costela por abordagem supraclavicular, também foi descrito apenas um caso de fistula linfática, sendo tratada com a exploração da ferida operatória e clipagem do ducto linfático.<sup>(7)</sup> Em nenhum dos dois estudos há a descrição do lado operado. Em outra revisão, demonstrou-se um caso de fistula de um tributário do ducto torácico à esquerda que já havia sido operado previamente pelo mesmo motivo em outra instituição.<sup>(9)</sup> A complicação foi tratada com reintervenção e clipagem no terceiro dia de pós-operatório, evoluindo satisfatoriamente. O autor enfatiza que foi o único caso em 500 cirurgias em 30 anos, e que não tinha conhecimento de qualquer caso similar descrito na literatura.

A rede linfática intratorácica pode apresentar diversas variações anatômicas. O padrão anatômico normal do ducto torácico ocorre em aproximadamente 65% dos pacientes. As principais variações são o ducto torácico duplo, o ducto terminando à direita ou na veia ázigos, e o trajeto do ducto no hemitórax esquerdo. A terminação à direita ocorre em aproximadamente 1,6% dos casos, e, em cerca de 20% dos pacientes, o ducto torácico entra na veia através de um plexo com dois ou mais ramos.<sup>(10)</sup> Além disso, existe uma complexa rede de vasos linfáticos colaterais que se conecta com o sistema venoso em diversos locais, sendo extremamente difícil sua identificação no transoperatório.<sup>(8)</sup>

O quilotórax pós-cirúrgico é uma situação incomum que pode se manifestar até quatro semanas após o procedimento principal, apresentando um risco de mortalidade importante, que pode chegar a 50%.<sup>(11,12)</sup> As consequências incluem possíveis comprometimentos (mecânico, imunológico e metabólico).<sup>(8,12)</sup> A quantidade de linfa acumulada em um hemitórax pode ocasionar a compressão do pulmão homolateral e do mediastino, com consequente comprometimento da função cardiopulmonar. Como a linfa é rica em linfócitos T, seu extravasamento pode ocasionar grave deficiência imunológica, deixando o paciente mais suscetível a infecções. Por último, a perda de linfa também propicia a perda de ácidos graxos e eletrólitos em grande

quantidade, levando o paciente a uma importante perda nutricional.

O tratamento do quilotórax pós-cirúrgico pode ser feito de forma conservadora, com drenagem pleural e instituição de dieta rica em triglicérides de cadeia média ou mesmo nutrição parenteral total.<sup>(13)</sup> A reintervenção com ligadura direta da fistula ou ligadura do ducto torácico junto ao diafragma são alternativas cirúrgicas,<sup>(12,14,15)</sup> podendo ser realizada por toracotomia ou videotoracoscopia.<sup>(16,17)</sup> A redução da mortalidade com este procedimento pode chegar a 15%.<sup>(8)</sup> O advento da robótica também já foi descrito.<sup>(18)</sup> Ainda há controvérsias e muita discussão a respeito do momento em que se deve optar pelo tratamento cirúrgico. Na literatura atual, as principais recomendações são de aguardar até três semanas de tratamento conservador, quando houver drenagem pleural de 200-500 mL em 24 h. Alguns estudos alertam para o fato da indicação cirúrgica precoce poupar o paciente de uma deterioração clínica importante e de uma hospitalização mais prolongada, reduzindo também os custos hospitalares.<sup>(14)</sup> Optando-se pela conduta cirúrgica, a tendência atual é a de realizar o procedimento por via toracoscópica com clipagem do ducto torácico, por ser uma técnica com menor morbidade e mortalidade, além de um alto índice de resolução. Mais recentemente, o uso de somatostatina tem sido discutido como alternativa terapêutica.<sup>(8,19,20)</sup>

A complicação cirúrgica neste caso foi tratada com sucesso, com resolução do quadro no quarto dia de pós-operatório da reintervenção, evidenciada pela drenagem de 200 mL de líquido seroso e por pulmão expandido na radiografia de tórax. A indicação precoce da reintervenção foi determinada pelo grande volume de drenagem observado e pela tendência da equipe cirúrgica em adotar condutas mais agressivas no intuito de evitar evoluções clínicas desfavoráveis. É consenso entre os cirurgiões do nosso serviço que o risco de aguardar a resolução do quilotórax pós-cirúrgico com medidas conservadoras não se justifica quando a clipagem toracoscópica já se encontra amplamente dominada e difundida, e que o atraso em uma ou duas semanas para indicar cirurgia poderia levar a paciente a uma depleção nutricional e imunológica desnecessária.

O risco de complicações cirúrgicas durante a correção da síndrome do desfiladeiro torácico

é muito baixo, incluindo principalmente lesões nervosas e vasculares. As variações anatômicas da drenagem linfática devem ser levadas em consideração neste tipo de cirurgia. Nestas situações, o limiar cirúrgico para a reintervenção deve ser baixo a fim de que se evite uma evolução desfavorável em uma patologia cuja correção implica em um risco de mortalidade praticamente nulo. A reintervenção precoce, com ligadura do ducto torácico, e a instituição de dieta rica em triglicéridos de cadeia média foram determinantes para a boa evolução desta paciente.

## Referências

1. Urschel HC, Kourlis H. Thoracic outlet syndrome: a 50-year experience at Baylor University Medical Center. *Proc (Bayl Univ Med Cent)*. 2007;20(2):125-35.
2. Weigel G, Schmidt M, Grادل B, Girsch W. TOS-surgery via a single supraclavicular incision. *Acta Neurochir Suppl*. 2007;100:141-3.
3. Thomas GI, Jones TW, Stavney LS, Manhas DR. Thoracic outlet syndrome. *Am Surg*. 1978;44(8):483-95.
4. Dale WA. Thoracic outlet compression syndrome. Critique in 1982. *Arch Surg*. 1982;117(11):1437-45.
5. Chang DC, Lidor AO, Matsen SL, Freischlag JA. Reported in-hospital complications following rib resections for neurogenic thoracic outlet syndrome. *Ann Vasc Surg*. 2007;21(5):564-70.
6. Hempel GK, Shutze WP, Anderson JF, Bukhari HI. 770 consecutive supraclavicular first rib resections for thoracic outlet syndrome. *Ann Vasc Surg*. 1996;10(5):456-63.
7. Sanders RJ, Pearce WH. The treatment of thoracic outlet syndrome: a comparison of different operations. *J Vasc Surg*. 1989;10(6):626-34.
8. Vaz MA, Fernandes PP. Chylothorax [Article in Portuguese]. *J Bras Pneumol*. 2006;32 Suppl 4:S197-203.
9. Leffert RD. Complications of surgery for thoracic outlet syndrome. *Hand Clin*. 2004;20(1):91-8.
10. Urschel HC. Thoracic Outlet Syndrome. In: Shields TW, LoCicero J, Ponn RB, Rusch VW, editors. *General Thoracic Surgery*. Philadelphia: Lippincott Williams & Wilkins; 2005. p. 689-97.
11. Pêgo-Fernandes PM, Jatene FB, Tokunaga CC, Simão DT, Beirutty R, Iwahashi ER, et al. Ligation of the thoracic duct for the treatment of chylothorax in heart diseases. *Arq Bras Cardiol*. 2003;81(3):309-17.
12. Nair SK, Petko M, Hayward MP. Aetiology and management of chylothorax in adults. *Eur J Cardiothorac Surg*. 2007;32(2):362-9.
13. Jatene FB, Bosisio IB, Jatene MB, Monteiro AC, Mignoni D, Vivi A, et al. Posttraumatic chylothorax. Experience in the postoperative period following cardiothoracic surgery [Article in Portuguese]. *Arq Bras Cardiol*. 1993;61(4):229-32.
14. Siczka EM, Harvey JC. Early thoracic duct ligation for postoperative chylothorax. *J Surg Oncol*. 1996;61(1):56-60.
15. Suemitsu R, Ondo K, Fukuyama S, Ueda H. Late-period-onset chylothorax after a pulmonary resection for lung cancer: a case report. *Ann Thorac Cardiovasc Surg*. 2007;13(5):345-8.
16. Kumar S, Kumar A, Pawar DK. Thoracoscopic management of thoracic duct injury: Is there a place for conservatism? *J Postgrad Med*. 2004;50(1):57-9.
17. Hayden JD, Sue-Ling HM, Sarella AI, Dexter SP. Minimally invasive management of chyloous fistula after esophagectomy. *Dis Esophagus*. 2007;20(3):251-5.
18. Thompson KJ, Kernstine KH, Grannis FW Jr, Mojica P, Falabella A. Treatment of chylothorax by robotic thoracic duct ligation. *Ann Thorac Surg*. 2008;85(1):334-6.
19. Demos NJ, Kozel J, Scerbo JE. Somatostatin in the treatment of chylothorax. *Chest*. 2001;119(3):964-6.
20. Rocha G, Henriques Coelho T, Correia Pinto J, Guedes MB, Guimarães H. Octreotide for conservative management of postoperative chylothorax in the neonate [Article in Portuguese]. *Acta Med Port*. 2007;20(5):467-70.

## Sobre os autores

### *Luiz Felipe Lopes Araujo*

Cirurgião Torácico. Hospital de Clínicas de Porto Alegre, Porto Alegre (RS) Brasil.

### *Alexandre Heitor Moreschi*

Cirurgião Torácico. Hospital de Clínicas de Porto Alegre, Porto Alegre (RS) Brasil.

### *Guilherme Baroni de Macedo*

Médico Residente em Cirurgia Torácica. Hospital de Clínicas de Porto Alegre, Porto Alegre (RS) Brasil.

### *Laura Moschetti*

Médica Residente em Cirurgia Geral. Hospital de Clínicas de Porto Alegre, Porto Alegre (RS) Brasil.

### *Eduardo Lopes Machado*

Acadêmico de Medicina. Fundação Universidade de Rio Grande. Rio Grande (RS) Brasil.

### *Maurício Guidi Saueressig*

Cirurgião Torácico. Hospital de Clínicas de Porto Alegre, Porto Alegre (RS) Brasil.