

Relato de Caso

Formação de um aspergiloma em sarcoidose com cavitação*

Aspergilloma formation in cavitary sarcoidosis

Chandramani Panjabi, Sandeep Sahay, Ashok Shah

Resumo

A cavitação pulmonar é rara em pacientes com sarcoidose, e o aspergiloma é ainda mais raro nestes casos. Apresentamos o caso de uma paciente de 63 anos com doença pulmonar cavitária em tratamento para a TB por 9 meses. Estabeleceu-se o diagnóstico de sarcoidose pulmonar com base nos achados de granuloma não-caseoso na fibrobroncoscopia. Houve grande melhora dos sintomas com o tratamento com corticosteroides. A paciente desenvolveu um aspergiloma durante o tratamento para a sarcoidose. Houve reação imediata ao teste cutâneo para *Aspergillus fumigatus*, assim como resultado positivo para precipitinas de *A. fumigatus* no soro. Este é o primeiro caso relatado de formação de aspergiloma em um paciente com sarcoidose com cavitação na Índia.

Descritores: Sarcoidose pulmonar; Aspergilose; Registros médicos.

Abstract

Pulmonary cavitation is rather uncommon in patients with sarcoidosis, and aspergilloma is even more uncommon in such cases. Here, we present the case of a 63-year-old female patient with cavitary lung disease who had been under treatment for TB for 9 months. A diagnosis of pulmonary sarcoidosis was established based on the fiberoptic bronchoscopy finding of noncaseating granuloma. Treatment with corticosteroids led to a dramatic improvement in symptoms. While under treatment for sarcoidosis, the patient developed an aspergilloma. She presented immediate skin test reactivity to *Aspergillus fumigatus*, as well as positivity for *A. fumigatus* serum precipitins. This is the first reported case of aspergilloma formation in a patient with cavitary sarcoidosis in India.

Keywords: Sarcoidosis, pulmonary; Aspergillosis; Medical records.

Introdução

A sarcoidose, muitas vezes confundida com TB na Índia, está apenas começando a emergir da obscuridade.^(1,2) Na última metade do século passado, aproximadamente 1.100 casos foram relatados.⁽³⁻⁵⁾ Os dados coletivos sugerem que a apresentação de sarcoidose em indianos está relacionada à da forma crônica fibrosante recidivante da doença vista em afro-americanos. Entretanto, em indianos, a doença ocorre com bem menos frequência, é menos grave e continua sendo encarada como incomum.⁽²⁾

A doença pulmonar fibrótica observada em pacientes indianos com sarcoidose é semelhante à encontrada na TB pulmonar. Contudo, a cavitação pulmonar é incomum em pacientes com sarcoidose e não foi relatada em nenhum estudo realizado na Índia.⁽³⁻⁵⁾ Relatamos aqui o caso de uma paciente com sarcoidose pulmonar cavitária que havia sido tratada anteriormente para

TB e que, durante o tratamento para sarcoidose, desenvolveu um aspergiloma. Até onde vai o nosso conhecimento, esse é o primeiro caso relatado de formação de aspergiloma em uma paciente com sarcoidose cavitária na Índia.

Relato de caso

Uma paciente de 63 anos com diabetes e hipertensão foi encaminhada ao *Vallabhbhai Patel Chest Institute* na Universidade de Delhi, na cidade de Delhi, Índia, para avaliação de doença pulmonar progressiva. Seu curso clínico nos 18 meses precedentes havia sido caracterizado por crises paroxísticas de tosse seca, aumento gradual de falta de ar e febre baixa intermitente, associados a mal-estar, anorexia e perda de peso. Embora a baciloscopia do escarro tivesse apresentado, de modo consistente, cultura negativa

* Trabalho realizado no Departamento de Pneumologia, *Vallabhbhai Patel Chest Institute, University of Delhi*, Delhi, Índia. Endereço para correspondência: Ashok Shah. Department of Respiratory Medicine, *Vallabhbhai Patel Chest Institute, University of Delhi*, P.O. Box: 2101, Delhi, India, 110007.

Fax 91 11 27667420. E-mail: ashokshah99@yahoo.com

Apoio financeiro: Nenhum.

Recebido para publicação em 5/8/2008. Aprovado, após revisão, em 1/9/2008.

para bacilos álcool-ácido resistentes, o quadro sintomático e os achados radiológicos levaram o médico que a tratava a iniciar o tratamento com drogas antituberculose, que foi mantido por 9 meses, mas que não trouxe alívio dos sintomas.

O exame físico não revelou nenhum desconforto agudo. Não houve hipocratismo ou cianose. A mobilidade diafragmática estava normal. À ausculta do tórax, ouviam-se crepitações bilaterais basais ao final da inspiração. Não foram detectadas anormalidades na avaliação de outros sistemas, inclusive no encaminhamento oftalmológico.

Ao rever uma radiografia de tórax realizada 9 meses antes do encaminhamento, quando do início do tratamento com drogas antituberculose, observamos opacidades difusas com distribuição segmentada em ambos os pulmões, associadas à adenopatia hilar bilateral (Figura 1). Um padrão acinar com áreas de confluência era aparente nos campos médio e inferior direito. Uma TC de tórax, também obtida 9 meses antes do encaminhamento, mostrou uma lesão cavitária bem definida, não visível na radiografia de tórax, no segmento anterior do lóbulo superior direito (Figura 2). Além disso, observamos opacidades em vidro fosco, associadas a áreas peri-hilares de consolidação e feixes broncovasculares com a aparência de contas. Linfadenopatia hilar bilateral e linfadenopatia mediastinal assimétrica, não caseosas e sem realce das bordas, também estavam presentes. A cavitação vista na TC de tórax provavelmente levou ao início do tratamento com drogas antituberculose. A avaliação laboratorial realizada naquele momento revelou hemoglobina de 13,3 g/dL, com contagem total de leucócitos de 6.700 células/mm³ e contagem diferencial de leucócitos normal. Embora o teste rotineiro de urina revelasse traços de glicose, os valores glicêmicos estavam dentro da normalidade, já que a paciente estava em tratamento com agentes hipoglicêmicos orais. Os resultados dos testes de função hepática e renal, bem como o perfil lipídico e os achados eletrocardiográficos, também estavam dentro dos limites de normalidade. Os resultados de baciloscopia e cultura para *Mycobacterium tuberculosis* e outros organismos aeróbicos continuavam negativos. O teste tuberculínico com dose de 5 UT de PPD não apresentou induração.

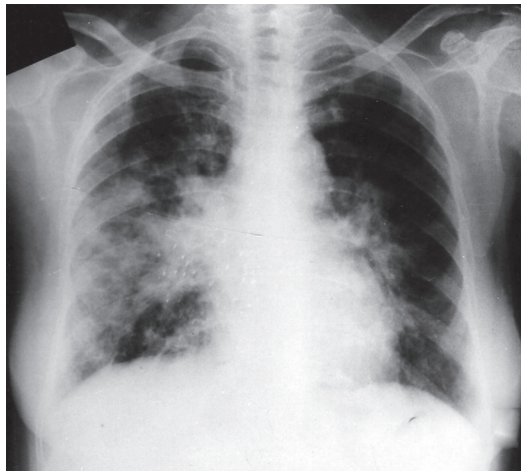


Figura 1 - Radiografia de tórax ântero-posterior, realizada 9 meses antes do encaminhamento, mostrando opacidades difusas com distribuição segmentada em ambos os pulmões, associadas a aumento hilar bilateral. Um padrão acinar com áreas de confluência pode ser visto nos campos médio e inferior direito.

Uma radiografia de tórax obtida após o encaminhamento revelou linfadenopatia mediastinal persistente com sombras acentuadas do parênquima. No teste de função pulmonar, observamos CVF de 1,45 L (63% do previsto), VEF₁ de 1,05 L (56% do previsto), e razão VEF₁/CVF de 0,72. A capacidade pulmonar total era de 2,67 L (66% do previsto), e DLCO de 12,53 mL • min⁻¹ • mmHg⁻¹ (68% do previsto), embora a difusão por unidade de volume alveolar estivesse normal. Isso indicava um defeito ventilatório restritivo moderadamente grave,

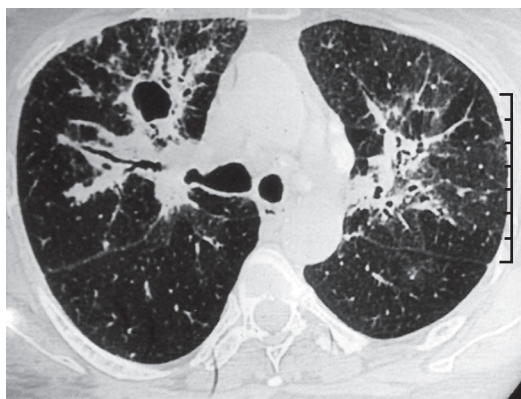

Figura 2 - TC de tórax, obtido 9 meses antes do encaminhamento, mostrando uma lesão cavitária bem definida no segmento anterior do lóbulo superior direito. Feixes broncovasculares com aparência de contas também podem ser vistos.

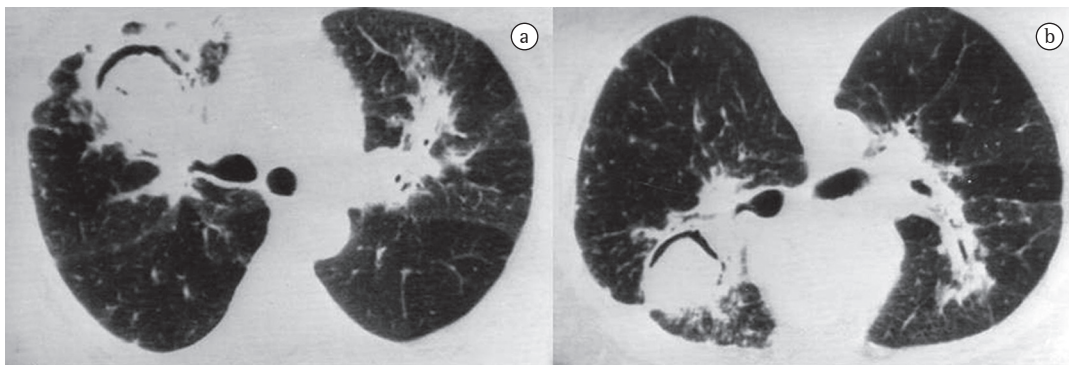


Figura 3 – TC de tórax obtida após o encaminhamento: uma lesão cavitária bem definida no segmento anterior do lóbulo superior direito (a); e mudança de posição da massa dentro da cavidade, em decúbito ventral (b).

com redução da capacidade pulmonar total e da DLCO. A fibrobroncoscopia revelou lesões granulomatosas múltiplas em toda a mucosa brônquica da árvore brônquica. Biópsias endobrônquicas múltiplas, obtidas das lesões granulomatosas, revelaram granuloma não-caseoso composto de células epitelioides e células gigantes multinucleadas. Enzima conversora de angiotensina sérica, cálcio, fator reumatóide e cálcio urinário de 24 h estavam dentro dos limites de normalidade; não foram detectados anticorpos antinucleares.

Estabeleceu-se um diagnóstico de sarcoidose pulmonar e, desse momento em diante, o tratamento com drogas antituberculose deixou de ser administrado. A paciente iniciou o uso de prednisona oral na dose de 30 mg/dia. Após 2 semanas, a dose foi reduzida para 30 mg em dias alternados e, em seguida, gradualmente diminuída durante 6 meses a uma taxa de 5 mg/mês. Houve notável melhora clínica. Entretanto, durante o oitavo mês de tratamento, a paciente apresentou hemoptise. Uma radiografia de tórax revelou uma lesão cavitária contendo uma massa associada a sinal do crescente aéreo. A visão em decúbito lateral demonstrou mudança de posição, sugerindo um aspergiloma. Uma nova TC de tórax confirmou a presença de uma massa intracavitária no lóbulo superior direito (Figura 3a), e também foi observada mudança de posição em decúbito ventral (Figura 3b). Entretanto, os gânglios mediastínicos haviam regredido significativamente. O teste intradérmico com antígenos de *Aspergillus* demonstrou reatividade imediata ao *Aspergillus fumigatus*. Também foram detectadas precipitinas séricas de *A. fumigatus*. A hemoptise cedeu com tratamento sintomático. Até o presente momento, a paciente encontrava-se assintomática, embora ainda em tratamento.

Discussão

A cavitação não é usualmente encontrada na sarcoidose.^(6,7) Em uma revisão de dez estudos, envolvendo um total de 1.254 pacientes, observou-se que lesões cavitárias foram relatadas em apenas 3 (1,3%) dos 235 pacientes para os quais tal informação estava disponível.⁽⁸⁾ Entretanto, em outro estudo envolvendo 200 pacientes, foram relatadas cavidades, definidas como “espaços aéreos anormais com paredes espessas”, em 12,8% de pacientes “negros” e em 10,8% de pacientes “brancos”.⁽⁹⁾ Contudo, em dois grandes estudos envolvendo pacientes com sarcoidose pulmonar na Índia,^(3,5) a discussão dos aspectos radiológicos da doença não incluiu a menção de cavitação. As lesões cavitárias, se presentes, são geralmente vistas no estágio fibrótico e irreversível da doença. Em raros casos, a cavitação sarcoide pulmonar primária real pode se desenvolver na ausência de doença fibrocística, e granulomas não-caseosos característicos podem ser vistos nas paredes das cavidades.⁽¹⁰⁾

A combinação de aspergiloma e sarcoidose foi descrita pela primeira vez por Fougner & Gjone em 1958.⁽¹¹⁾ A sarcoidose complicada por aspergilomas tem ocorrido em 0,7-5,0% de pacientes com sarcoidose.^(7,9,12,13) No estudo previamente citado, envolvendo 200 pacientes com sarcoidose pulmonar,⁽⁹⁾ 25 pacientes (12,5%) apresentaram cavidades, e foram encontrados aspergilomas em 10 desses pacientes. Até onde sabemos, a formação de um aspergiloma em uma paciente com sarcoidose cavitária nunca havia sido relatada na Índia.

Em um estudo prospectivo de 100 pacientes com sarcoidose,⁽¹⁴⁾ 10 pacientes apresentaram aspergilomas, e todos apresentaram precipi-

tinias séricas para *A. fumigatus*. Em 6 desses 10 pacientes, bandas de precipitinas estiverem ausentes quando a sarcoidose foi diagnosticada, mas foram detectadas durante o acompanhamento. Contudo, a formação de aspergiloma foi relatada em até 7% dos pacientes sem precipitinas séricas para *A. fumigatus*.⁽¹⁵⁾ O teste de precipitinas séricas para *A. fumigatus* pode ser útil na triagem, a fim de determinar quais pacientes correm o risco de desenvolver um aspergiloma.

Na única revisão em que pacientes com TB e sarcoidose (14 casos de cada) foram comparados em termos de formação de aspergiloma,⁽¹⁶⁾ os autores observaram que a apresentação clínica era semelhante nos dois grupos. No entanto, o perfil radiográfico era significativamente diferente: observou-se doença localizada em 12 dos 14 pacientes com TB; e doença difusa, em 13 dos 14 com sarcoidose. Essa diferença levou a estratégias de manejo distintas. Entre os pacientes com hemoptise persistente, apenas aqueles com TB foram submetidos à ressecção cirúrgica do aspergiloma. Os autores especularam que a decisão de não realizar a cirurgia nos pacientes com sarcoidose pode ter sido influenciada por alguns fatores, incluindo envolvimento pulmonar difuso, fibrose pleural e estado geral ruim do paciente.

Em áreas de alta prevalência de TB, a presença de um aspergiloma em pacientes com doença cavitária é frequentemente associada à TB pulmonar inativa. O caso apresentado aqui serve para alertar os médicos para o fato de que os aspergilomas também podem ocorrer em pacientes com sarcoidose cavitária.

Referências

1. Pant K, Chawla R, Shah A, Gaur SN, Bhagat R, Bhatia A, et al. Fibrebronchoscopy in pulmonary sarcoidosis--an

- Indian experience. *Indian J Chest Dis Allied Sci.* 1990;32(4):199-203.
2. Shah A. Is sarcoidosis still uncommon in India? *Indian J Chest Dis Allied Sci.* 2003;45(2):93-5.
3. Gupta SK, Gupta S. Sarcoidosis in India: a review of 125 biopsy-proven cases from eastern India. *Sarcoidosis.* 1990;7(1):43-9.
4. Shah A, Bhagat R, Agarwal AK. Sarcoidosis: A review of 73 Indian patients. *Chest (India)* 2001;2(Suppl):S52.
5. Sharma SK, Mohan A. Sarcoidosis: global scenario & Indian perspective. *Indian J Med Res.* 2002;116:221-47.
6. Deepak D, Shah A. Thoracic sarcoidosis: The spectrum of roentgenologic appearances. *Indian J Radiol Imag.* 2001;11(4):191-8.
7. Hours S, Nunes H, Kambouchner M, Uzunhan Y, Brauner MW, Valeyre D, et al. Pulmonary cavitary sarcoidosis: clinico-radiologic characteristics and natural history of a rare form of sarcoidosis. *Medicine (Baltimore).* 2008;87(3):142-51.
8. Mayock RL, Bertrand P, Morrison CE, Scott JH. Manifestations of sarcoidosis. Analysis of 145 patients, with a review of nine series selected from the literature. *Am J Med.* 1963;35:67-89.
9. Freundlich IM, Libshitz HI, Glassman LM, Israel HL. Sarcoidosis. Typical and atypical thoracic manifestations and complications. *Clin Radiol.* 1970;21(4):376-83.
10. Rockoff SD, Rohatgi PK. Unusual manifestations of thoracic sarcoidosis. *AJR Am J Roentgenol.* 1985;144(3):513-28.
11. Fougner K, Gjone E. Pulmonary aspergilloma in a case of Boeck's sarcoidosis [Article in Norwegian]. *Nord Med.* 1958;59(8):303-5.
12. Kirks DR, McCormick VD, Greenspan RH. Pulmonary sarcoidosis. Roentgenologic analysis of 150 patients. *Am J Roentgenol Radium Ther Nucl Med.* 1973;117(4):777-86.
13. Kaplan J, Johns CJ. Mycetomas in pulmonary sarcoidosis: non-surgical management. *Johns Hopkins Med J.* 1979;145(4):157-61.
14. Wollschlager C, Khan F. Aspergillomas complicating sarcoidosis. A prospective study in 100 patients. *Chest.* 1984;86(4):585-8.
15. Coleman RM, Kaufman L. Use of the immunodiffusion test in the serodiagnosis of aspergillosis. *Appl Microbiol.* 1972;23(2):301-8.
16. Tomlinson JR, Sahn SA. Aspergilloma in sarcoid and tuberculosis. *Chest.* 1987;92(3):505-8.

Sobre os autores

Chandramani Panjabi

Residente Sênior. Departamento de Pneumologia, *Vallabhbhai Patel Chest Institute, University of Delhi*, Delhi, Índia.

Sandeep Sahay

Residente Júnior. Departamento de Pneumologia, *Vallabhbhai Patel Chest Institute, University of Delhi*, Delhi, Índia.

Ashok Shaht

Professor de Pneumologia. *Vallabhbhai Patel Chest Institute, University of Delhi*, Delhi, Índia.