

Doenças pulmonares intersticiais crônicas na criança*

Chronic interstitial lung diseases in children

Maria Aparecida Soares de Souza Paiva, Sandra Mara Moreira Amaral

Resumo

As doenças pulmonares intersticiais (DPIs) da criança constituem um grupo heterogêneo de doenças raras que têm sido definidas e classificadas de acordo com as experiências e as pesquisas em adultos. Entretanto, os pneumologistas pediátricos vêm observando que o espectro clínico é mais amplo nas crianças, e que muitas destas doenças evoluem e respondem ao tratamento de forma diferente. Além disso, provavelmente devido a estágios diferentes de desenvolvimento e maturação pulmonares, novas formas clínicas têm sido descritas, principalmente em lactentes, ampliando a classificação nessa faixa etária. A compreensão de que nem a definição nem as classificações estabelecidas se aplicam inteiramente ao grupo pediátrico tem motivado a realização de estudos multicêntricos com o objetivo de estudá-las melhor, unificando as estratégias diagnósticas e terapêuticas. Fizemos a revisão atualizando a conceituação das DPIs no grupo pediátrico, considerando as particularidades desse grupo na utilização do esquema de classificação dessas doenças para adultos e revendo o histórico dos esforços para uma melhor compreensão do problema com os estudos multicêntricos. Foram ressaltadas as diferenças na apresentação clínica, procurando realçar os novos conhecimentos sobre as doenças recém descritas nas crianças pequenas. Alertamos também para a necessidade de ser seguida uma rotina padronizada de investigação laboratorial, radiológica e de processamento das biópsias à luz desses conhecimentos. É importante lembrar que, do grupo das novas doenças descritas, as alterações genéticas do surfactante devem constar também do diagnóstico diferencial das DPIs dos adultos, podendo se apresentar nesse grupo como uma das doenças classificadas como idiopáticas.

Descritores: Doenças pulmonares intersticiais; Doenças pulmonares intersticiais/diagnóstico; Doenças pulmonares intersticiais/terapia; Criança.

Abstract

Interstitial lung diseases (ILDs) in children constitute a heterogeneous group of rare diseases that have been described and classified according to experiences and research in adults. However, pediatric pulmonologists have observed that the clinical spectrum is broader in children than in adults, and that many of these disorders have different courses and treatment responses. In addition, probably due to the various stages of lung development and maturation, new clinical forms have been described, particularly in infants. This has broadened the classification of ILDs in this age bracket. The understanding that neither the usual definition nor the standard classification of these disorders entirely apply to children has prompted multicenter studies designed to increase knowledge of these disorders, as well as to standardize diagnostic and therapeutic strategies. We have reviewed the conceptualization of ILDs in children, taking into consideration the particularities of this group of patients when using the criteria for the classification of these diseases in adults. We have also made a historical review of several multicenter studies in order to further understanding of the problem. We have emphasized the differences in the clinical presentation, in an attempt to highlight knowledge of newly described entities in young children. We underscore the need to standardize management of laboratory and radiological routines, as well as of lung biopsy processing, taking such knowledge into account. It is important to bear in mind that, among the recently described disorders, genetic surfactant dysfunction, which is often classified as an idiopathic disease in adults, should be included in the differential diagnosis of ILDs.

Keywords: Lung diseases, interstitial; Lung diseases, interstitial/diagnosis; Lung diseases, interstitial/therapy; Child.

* Trabalho realizado no Hospital dos Servidores do Estado do Rio de Janeiro, Rio de Janeiro (RJ) Brasil.

Endereço para correspondência: Maria Aparecida Soares de Souza Paiva. Av. das Américas, 2300, Casa 37, Barra da Tijuca, CEP 22640-102, Rio de Janeiro, RJ, Brasil.

Tel 55 21 3431-1000. E-mail: mariaaparecida.paiva@gmail.com

Apoio financeiro: Nenhum.

Recebido para publicação em 20/1/2009. Aprovado, após revisão, em 24/3/2009.

Introdução

As doenças pulmonares intersticiais (DPIs) constituem um grupo heterogêneo de doenças, sendo seu diagnóstico um desafio.⁽¹⁾ O termo doença pulmonar parenquimatosa difusa descreve melhor essas doenças porque, além de alterações nas paredes e nos espaços alveolares, há frequentemente o envolvimento das vias aéreas distais.⁽²⁾ Os fatores genéticos são valorizados devido aos vários relatos de casos em uma mesma família e aos novos conhecimentos em relação às anomalias genéticas do surfactante.⁽³⁻⁵⁾ A prevalência das DPIs no grupo pediátrico não é bem conhecida; alguns dados sugerem a prevalência de 3,6 por milhão.⁽³⁾ Provavelmente é subdiagnosticada e subnotificada, mas é certamente muito rara nas crianças.

Discute-se muito sobre a nomenclatura e a classificação dessas doenças no grupo pediátrico devido ao espectro clínico, variável com a idade. Algumas situações clínicas são particulares da criança, principalmente em menores de 2 anos; outras são inseridas na classificação das DPIs dos adultos. Porém, a DPI pediátrica tem evolução e prognóstico menos grave que nos adultos e é mais responsiva às estratégias terapêuticas. Essas diferenças de apresentação e evolução podem ser relacionadas aos diferentes estágios de crescimento e de maturação pulmonar.⁽⁶⁾

Desde a década de 80, estudos objetivando a padronização das condutas diagnósticas e terapêuticas das DPI no grupo pediátrico têm sido realizados, mas eles foram dificultados pela sua raridade, por casuísticas pequenas e sem acompanhamento prolongado e pela falta de padronização no diagnóstico.

Pensamos ser importante destacar alguns estudos multicêntricos ou que agruparam um número maior de pacientes e que representam esforços para o melhor entendimento dessas doenças.

Dois autores estudaram 99 crianças nos EUA num período de 15 anos (1980-1994),⁽⁷⁾ e 15 faleceram durante o período de estudo. A sobrevivência foi de 83%, 72% e 64% para 24, 48 e 60 meses após o início dos sintomas, respectivamente, o que alerta para a importância do diagnóstico oportuno.

Outros autores,⁽³⁾ em pesquisa no Reino Unido e na Irlanda no período de 3 anos (1995-1998), identificaram 46 casos, sendo que 66% das crianças iniciaram a doença antes de 1 ano de

idade. Dos 46 pacientes, 7 faleceram, e 9 pertenciam a quatro famílias (16%).

Um estudo multicêntrico realizado com 131 crianças (1995-1997),⁽⁸⁾ com questionários enviados a 187 centros de pneumologia da Europa, Austrália e África do Sul, obteve resposta de 20,3% desses centros. Nesse estudo, somente os exames não-invasivos conseguiram estabelecer o diagnóstico em 5 pacientes (3,8%), e a sua complementação com técnicas invasivas – lavado broncoalveolar (LBA) e biópsia – propiciou o diagnóstico em 117 pacientes (89%). Desses, 64% eram do sexo masculino, e a idade variou de 0,75 a 17,8 anos.

Posteriormente, um grupo de pneumologistas pediátricos da *European Respiratory Society* (ERS) organizou-se num grupo de trabalho, encaminhando questionários a todos os centros de pneumologia europeus, e avaliou registros de 185 pacientes (1997-2002).⁽⁹⁾ Desse grupo, 58 crianças eram menores de 2 anos. A prevalência foi maior no sexo masculino. Aproximadamente 10% dos casos ocorreram em irmãos. Os dados clínicos e os exames complementares invasivos e não-invasivos permitiram o diagnóstico em 177 pacientes (95,6%). Em 67 casos biopsiados, o diagnóstico relatado nos registros não era compatível com a classificação estabelecida para adultos. Seus autores levantaram vários questionamentos, principalmente a necessidade de uma classificação para as DPIs pediátricas. Baseados em seus dados, separaram os pacientes em quatro grupos principais de diagnóstico: 1) doença parenquimatosa difusa de causa conhecida (pneumonia de hipersensibilidade, aspiração, etc.); 2) pneumonia intersticial idiopática [pneumonia intersticial descamativa, pneumonia intersticial linfocítica, pneumonia intersticial não-específica (PINE), etc.]; 3) outras formas de pneumonia intersticial (hemossiderose, sarcoidose); e 4) distúrbios congênitos (distúrbios do surfactante, linfangiectasia, etc.). Os autores não sugeriram claramente uma classificação.

Novas formas de DPIs foram descritas nas crianças pequenas, diagnosticadas graças aos progressos da imuno-histoquímica, dos exames genéticos e da microscopia eletrônica (ME): hiperplasia das células neuroendócrinas do lactente,⁽¹⁰⁾ glicogenose pulmonar,^(11,12) anomalias genéticas do surfactante,^(2,5) doenças relacionadas ao desenvolvimento pulmonar⁽²⁾ e pneumonia

crônica do lactente.⁽¹³⁾ Nesta revisão, essas serão mais detalhadas adiante por considerarmos relevante a ampliação dos conhecimentos sobre as mesmas.

Somando as experiências, novos conceitos estão emergindo para as DPIs da criança, principalmente naquelas abaixo de 2 anos de idade. Em 2004, o Instituto Nacional de Saúde dos EUA fundou, em uma reunião sobre DPIs, o Consórcio de Doenças Pulmonares Raras da Criança, que resultou também na organização de uma fundação para os familiares dos pacientes pediátricos com DPIs. Na avaliação desses especialistas,⁽¹⁴⁾ o excelente levantamento do grupo de trabalho europeu deveria ser considerado como o início de uma busca por uniformização do diagnóstico e do tratamento dessas doenças nas crianças, evitando-se para o futuro que cada centro continuasse a diagnosticá-las e a tratá-las sem uma orientação padronizada, viabilizando a elaboração de protocolos e de ensaios diagnósticos e terapêuticos. Formou-se um grupo de trabalho com pneumologistas pediátricos, patologistas e radiologistas de 11 centros com experiência nessas doenças, e foi sugerido um protocolo de investigação com trocas de imagens e biópsias entre os maiores centros do mundo.

Dando continuidade a essas iniciativas, esse grupo multidisciplinar, intitulado com a interessante sigla *chILD* (*children's interstitial lung disease*), vem direcionando seu foco para a classificação e o estudo das DPIs que se manifestam nas crianças pequenas, muitas vezes no período neonatal, acreditando que daí resultem conhe-

cimentos que possam enriquecer a compreensão dessas patologias nas outras fases da vida.⁽¹⁵⁾

Para melhor definir as DPIs da criança, o grupo cooperativo resolveu incorporar dados clínicos à definição da “síndrome *chILD*” para orientar seu reconhecimento. Estabeleceram para o diagnóstico, na ausência de causas conhecidas de doença pulmonar, a presença de pelo menos 3 dos 4 critérios seguintes: 1) sintomas respiratórios (tosse, respiração rápida ou difícil, ou intolerância ao exercício); 2) sinais (taquipneia em repouso, estertores crepitantes, retrações, baqueteamento digital, hipodesenvolvimento ou insuficiência respiratória); 3) hipoxemia; e 4) alteração difusa na radiografia de tórax ou na TC. Aplicando a definição da “síndrome *chILD*”, encontraram 3 de 4 critérios em 91% dos 218 casos estudados em 11 centros da América do Norte (1999-2004).^(2,15) O grupo reviu as biópsias de 187 crianças (1999-2004) e elaborou uma nova classificação clínico-histológica,⁽²⁾ que organizou principalmente as doenças nas crianças menores de 2 anos (Quadro 1). Provavelmente essa ainda não é uma classificação definitiva. Ressalta-se que não se deve acrescentar o tempo de duração à definição porque alguns recém-nascidos apresentam evolução rapidamente progressiva da doença. Algumas definições anteriores, incluindo a do grupo de trabalho da ERS, limitaram sua revisão às crianças com duração da doença de 3 meses.

Em relação às crianças maiores, pensamos ser adequada a classificação do consenso da *American Thoracic Society* (ATS) em conjunto com a ERS,⁽¹⁶⁾ com as ressalvas decorrentes da experiência adquirida nessa faixa etária.

Quadro 1 – Doenças pulmonares difusas mais prevalentes em pacientes menores de dois anos.

Doenças difusas do desenvolvimento	Displasia acinar Displasia alveolar congênita Displasia alvéolo-capilar com desalinhamento das veias pulmonares
Anormalidades do desenvolvimento	Doença crônica pulmonar neonatal <ul style="list-style-type: none"> • relacionada a alterações cromossômicas • relacionada a cardiopatias congênitas Hipoplasia pulmonar
Condições específicas de etiologia indefinida	Hiperplasia de células neuroendócrinas do lactente Glicogenose intersticial pulmonar
Doenças decorrentes de disfunção do surfactante	Mutação nos genes das proteínas SP-B, SP-C, ABCA3 e TTF-1 Outras expressões histológicas (PAP, PID, PINE, PCL)

SP: *surfactant protein*; TTF-1: *thyroid transcription factor-1*; PAP: *proteínose pulmonar alveolar*; PID: *pneumonia intersticial descamativa*; PINE: *pneumonia intersticial não-específica*; PCL: *pneumonite crônica do lactente*. Extraído do esquema elaborado pelo grupo colaborativo *children's interstitial lung disease* (*chILD*) e modificado.

A forma pneumonia intersticial usual (PIU) e fibrose pulmonar idiopática (FPI), por exemplo, com os característicos focos fibroblásticos, é rara nas crianças, embora algumas publicações recentes enfatizem que fenótipos menos graves das doenças com alterações das proteínas do surfactante podem evoluir com variados quadros histopatológicos de pneumopatias intersticiais⁽¹⁷⁾; sendo relatado um caso de PIU em um adolescente com mutação ABCA3.⁽¹⁸⁾ Outras formas de apresentação, como a bronquiolite respiratória, relacionada ao tabagismo, também tem sido excluída do diagnóstico diferencial nas crianças, embora não saibamos se nelas o tabagismo passivo poderia ser a causa de um problema semelhante. Tem sido referido na literatura que a pneumonite de hipersensibilidade é provavelmente subdiagnosticada nas crianças, principalmente na forma crônica. Como resulta principalmente da exposição a antígenos aviários, a fungos e ao uso de metotrexato, é importante um alto grau de suspeição e uma excelente história.⁽¹⁹⁾

A sarcoidose, doença granulomatosa sistêmica, é relativamente rara nas crianças, com poucos relatos epidemiológicos na literatura. Um registro nacional da Dinamarca (1979-1994) relatou uma incidência de 0,29 por 100.000 pessoas-ano em menores de 15 anos,

decrecendo com a idade (0,06/100.000 pessoas-ano em menores de 4 anos).⁽²⁰⁾ Os dados clínicos são inespecíficos e frequentemente menos evidentes que nos adultos. O prognóstico também parece ser diferente, com evolução menos favorável. É mais frequente o acometimento múltiplo de órgãos e mais grave nas crianças menores. Uma excelente revisão sobre a sarcoidose pediátrica foi publicada em 2005.⁽²¹⁾

Do grupo das doenças histologicamente bem definidas, ressaltamos, por sua importância nas crianças, a histiocitose de células de Langerhans, doença imunológica multissistêmica que compromete medula óssea, baço, fígado, gânglios linfáticos, timo, pele, cérebro, ossos, trato gastrointestinal e pulmões. A doença pulmonar pode ocorrer de forma isolada, principalmente em jovens. Pode ser causa de pneumotórax espontâneo. A biópsia pulmonar evidencia infiltrado de células epidérmicas de Langerhans, pneumonite intersticial e faveolamento com cistos de diferentes dimensões. Lesões líticas nos ossos e cistos pulmonares são pistas para o diagnóstico.⁽²²⁾

Histórico

As classificações nos pacientes adultos também vêm evoluindo.

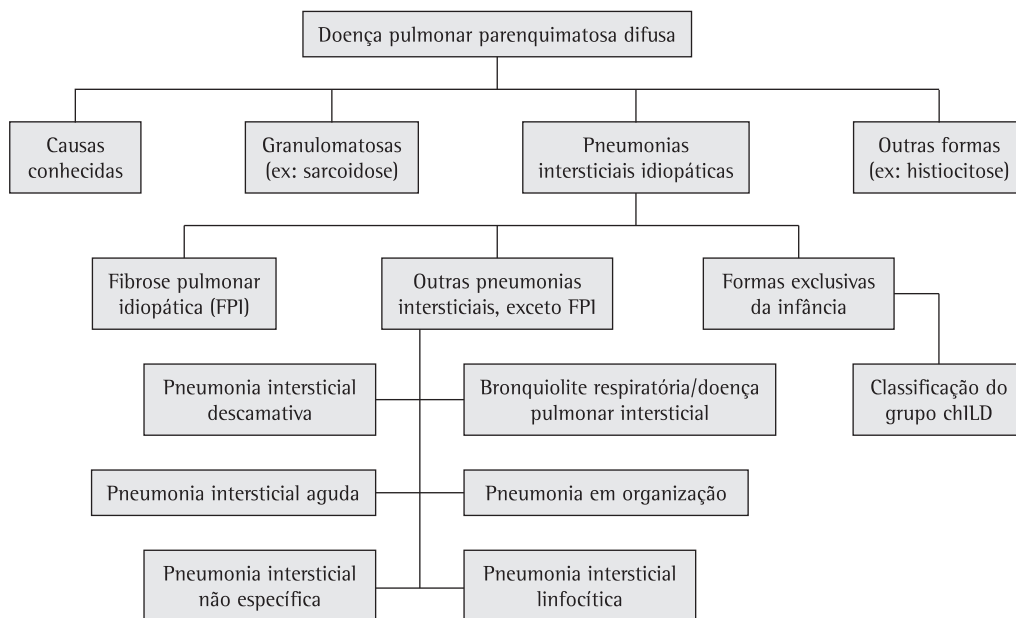


Figura 1 – Classificação das doenças pulmonares difusas conforme consenso da *American Thoracic Society*, modificado pelo acréscimo das formas específicas em crianças menores de dois anos, conforme o grupo colaborativo *children's interstitial lung disease* (chILD).

Em 1944, Hamman e Rich descreveram casos de pneumonia intersticial.⁽²³⁾ Porém, os estudos sobre essas doenças foram impulsionados a partir da década de 60, com os progressos da cirurgia torácica, tornando mais frequentes as biópsias. Com exames histopatológicos, foi estabelecida a primeira classificação, por Liebow, em 1975,⁽²⁴⁾ mas questionamentos posteriores motivaram revisões, pois nomenclaturas diversas designavam por vezes a mesma doença. Constituiu-se num marco importante a revisão de Katzenstein e Myers, publicada em 1998, classificando em quatro formas distintas os casos englobados anteriormente como FPI e estabelecendo critérios histológicos consistentes para cada uma delas, com implicações clínicas, terapêuticas e prognósticas.⁽²⁵⁾

A necessidade de critérios de diagnóstico e de nomenclatura padronizados internacionalmente conduziu a uma classificação por um grupo multidisciplinar da ATS/ERS, em um consenso concluído em 2001, sendo reforçada a importância da interação clínico-radiológico-histopatológica no estudo dessas doenças.⁽¹⁶⁾ Essa classificação, fruto de muita experiência adquirida, ainda está sendo discutida,⁽²⁶⁾ e por certo ainda será modificada, mas ela organizou os conhecimentos, permitindo uma avaliação padronizada. Na Figura 1, apresentamos um esquema proposto pelo consenso da ATS/ERS, com o acréscimo das formas descritas nas crianças menores de 2 anos, visando situá-las no contexto de uma classificação em uso, modificada com base em uma nossa publicação recente.⁽²⁷⁾ As pneumonias intersticiais crônicas de causas conhecidas constam do Quadro 2, sendo o diagnóstico geralmente sugerido por uma história detalhada.

Torna-se evidente que colocar todos os pacientes pediátricos na classificação dos adultos não é uma conduta acertada. O estágio de desenvolvimento e de maturação pulmonar deve ser levado em conta para uma abordagem apropriada.

Formas clínicas próprias da criança

Taquipneia persistente do lactente com hiperplasia de células neuroendócrinas

As células neuroendócrinas estão presentes na mucosa da via aérea dos mamíferos, isoladas

ou agrupadas como corpos neuroepiteliais, e produzem serotonina, bombesina e calcitonina.⁽²⁸⁾

Descreveu-se um grupo de 15 crianças, entre essas 12 lactentes, que apresentavam taquipneia persistente, estertores e hipoxemia. A radiografia de tórax e a TCAR mostravam hiperinsuflação e imagem em padrão de vidro fosco. Testes de função respiratória confirmavam obstrução com aprisionamento aéreo. A biópsia pulmonar não mostrava inflamação nem alterações intersticiais. O fato histológico marcante era a hiperplasia de células neuroendócrinas nas vias aéreas distais, demonstrada pela histoquímica com bombesina. Havia contraste entre o quadro clínico exuberante e as alterações histológicas mínimas. Muitos pacientes receberam tratamento usual, e a maioria necessitou de oxigênio suplementar por meses ou anos. A etiologia, a patogenia e o prognóstico a longo prazo ainda são desconhecidos.^(1,10) Dos 15 pacientes, 10 residiam a 1.600 m de altitude e 5 ao nível do mar, indicando que a hipóxia das altitudes elevadas pode ser um fator relevante na patogênese da doença.⁽²⁸⁾

A hiperplasia ou disfunção das células neuroendócrinas pode ocorrer em outras situações: asma brônquica pediátrica, fibrose cística, displasia broncopulmonar, hipertensão pulmonar, pneumonias, malformações congênitas, síndrome da morte súbita, síndrome de hipoventilação alveolar congênita e hiperplasia idiopática de células neuroendócrinas do adulto.

Quadro 2 – Causas conhecidas de doença intersticial pulmonar.

Causas	Tipos
Síndromes aspirativas	RGE/distúrbios da deglutição/malformações
Infecções crônicas	Virais (EBV/CMV/adenovirus) Bacterianas (<i>Chlamydia</i> sp. e <i>Mycoplasma</i> sp.)
Agentes físicos e ambientais	Pneumonite de hipersensibilidade Toxicidade pelo oxigênio e outros gases Poeiras orgânicas e minerais Drogas Radiação
Colagenoses e outras doenças reumatológicas	

RGE: refluxo gastroesofágico; EBV: vírus Epstein-Barr; e CMV: citomegalovírus.

Devido a isso, o diagnóstico de hiperplasia de células neuroendócrinas no lactente necessita de uma correlação entre os achados clínicos, histológicos e radiológicos.

Glicogenose intersticial pulmonar

Alguns autores⁽¹¹⁾ relataram o caso de 7 crianças, 6 do sexo masculino, com quadros respiratórios não-infecciosos no período neonatal. Apresentavam taquipneia, tiragem, hipoxemia, infiltrados intersticiais e hiperinsuflação nas radiografias de tórax. Desses, 4 eram prematuros com idades gestacionais de 25 a 33 semanas. A idade do início dos sintomas variou entre 3 h e 4 semanas. Das 7 crianças, 5 receberam ventilação mecânica (de 4 dias a 6 meses). Todos realizaram biópsia pulmonar que evidenciou espessamento intersticial uniforme, difuso devido a células imaturas, que eram semelhantes às células mesenquimais, com abundante glicogênio citoplasmático detectado pela ME. Esse aspecto incomum na ME induziu os autores a uma revisão de 1.000 casos de biópsias pulmonares em pacientes com diferentes patologias. Em nenhum foi observada a presença de glicogênio em células mesenquimatosas, independentemente da idade gestacional. Em contraste com outras DPLs, não havia inflamação nem hiperplasia de células alveolares. A evolução foi favorável, havendo apenas um óbito. A glicogenose pulmonar é uma doença neonatal rara e se presume ser a mesma patologia descrita por outros autores como pneumonite intersticial celular.⁽²⁹⁾ Parece ser uma dismaturidade seletiva das células intersticiais, com etiologia e patogenia ainda desconhecidas.

Pneumonite crônica do lactente

Alguns autores descreveram uma doença intersticial rara em 9 lactentes e crianças muito jovens que diferia das DPLs até então descritas. A histopatologia consistia de espessamento septal acentuado por células mesenquimais primitivas, hiperplasia marcante de pneumócitos e exsudato alveolar com numerosos macrófagos e restos eosinofílicos. As células inflamatórias eram escassas. A análise desses dados sugeria uma pneumonia recorrente ou em processo de resolução lenta, ocorrendo num pulmão imaturo ou malformado. Outros casos foram relatados. Em geral, apresenta alta mortalidade. Os achados

radiológicos são inespecíficos.⁽¹³⁾ Atualmente, esse padrão histológico foi observado em alguns pacientes com disfunção genética do surfactante.⁽³⁰⁾

Doença intersticial causada por alterações genéticas das proteínas do surfactante

O surfactante é um filme fosfolipídico que mantém a estabilidade alveolar, impedindo o seu colapso no final da expiração. É constituído de lipídios (80-90%) e proteínas (10-15%). Cerca de 2-3% são proteínas do surfactante (SP-A, -B, -C e -D). Seu metabolismo envolve outras moléculas, como o ABCA3 e o *thyroid transcription factor-1* (TTF-1; fator de transcrição tireoideano 1).⁽³¹⁾

Há décadas se conhece a deficiência de surfactante como causa da doença de membrana hialina nos prematuros, mas só recentemente esse tipo de disfunção foi associada a outras pneumopatias. As mutações nos genes das proteínas do surfactante, embora raras, são causas cada vez mais descritas de DPLs em crianças e adultos, devendo ser consideradas em qualquer paciente com "síndrome chILD". A apresentação difere com a idade. Em recém-nascidos e lactentes, o quadro costuma ser muito grave, com alta letalidade, e escolares e adultos cursam com quadros crônicos (PINE, PIU), exigindo alto grau de suspeição.^(18,30-37)

Mutações no gene do ABCA3

Essas mutações podem se manifestar como pneumopatia fatal em recém-nascidos⁽³³⁾ ou como DPI em crianças mais velhas e adultos. Os sintomas mais comuns são tosse, dispneia, hipoxemia, baqueteamento digital e estertores.^(32,33) Numa série de 9 casos,⁽³⁵⁾ 4 apresentavam pectus excavatum. A TCAR mostra alterações comuns às DPLs e não se correlaciona com as provas de função respiratória e tampouco com a hipoxemia

Quadro 3 - Escore de gravidade.

- | |
|--|
| <ol style="list-style-type: none"> 1- assintomático 2- sintomático sem alteração gasométrica 3- sintomático com hipoxemia (saturação de oxigênio < 90%) apenas durante o sono ou no exercício 4- sintomático com hipoxemia (saturação de oxigênio < 90%) em repouso 5- sintomático com hipertensão pulmonar |
|--|

Retirado da referência 7 (traduzido com permissão).

ou com a evolução. As biópsias pulmonares podem evidenciar vários padrões histológicos: proteinose alveolar, pneumonia intersticial descamativa, PINE e pneumonite intersticial crônica. Foi descrito o caso de um adolescente de 15 anos com deficiência de ABCA3 e fibrose pulmonar, conforme já referido.⁽¹⁸⁾ Algumas vezes foi observada mudanças no padrão histológico quando a biópsia era repetida. Deve ser feita a ME, com achados característicos.⁽³⁶⁾

Deficiência da proteína B do surfactante

A SP-B é codificada por um gene localizado no cromossomo 2. A mutação mais comum, a 121ins2, é responsável por 70% dos casos. A herança é do tipo autossômico recessivo, e os heterozigotos são assintomáticos. O quadro clínico e radiológico é similar ao da síndrome da membrana hialina. Inicia antes das 12 h de vida, com necessidade de ventilação mecânica, mas em recém-nascidos a termo. A resposta ao surfactante exógeno é mínima ou transitória. Não responde aos corticosteroides. Pode haver hipertensão pulmonar persistente, responsiva ou não ao óxido nítrico. A maioria dos pacientes evolui para o óbito. Raros casos sobrevivem quando a deficiência é parcial.^(30,31,37)

A histologia encontrada na biópsia pode ser de proteinose alveolar ou de pneumonia intersticial descamativa, ou mostrar achados inespecíficos, como fibrose intersticial e hiperplasia de células alveolares. A ME ajuda no diagnóstico diferencial.⁽³⁰⁾

Deficiência da proteína C do surfactante

O gene que codifica SP-C (SFTPC) se localiza no cromossomo 8. Aproximadamente 55% das mutações são de aparecimento espontâneo, e o restante é herdado de forma autossômica dominante. A mutação mais frequente é a 173T.⁽³⁰⁾

É rara no período neonatal. O início dos sintomas pode ocorrer na infância ou na vida adulta. O quadro clínico é comum às DPIs. No período neonatal, pode ser similar ao da doença de membrana hialina e é indistinguível do ocasionado pela deficiência da SP-B. Os achados histológicos podem ter vários padrões na criança: PINE, proteinose pulmonar e pneumonite crônica do lactente. Nos adultos, também é descrito o padrão PIU/FPI. A gravidade da doença é variável. Pode evoluir com fatalidade,

necessidade de transplante, inclusive em tenra idade, ou cursar de forma assintomática.^(18,30,38)

A fisiopatologia ainda não é clara. O acúmulo de proteínas anormais no retículo endoplasmático ativa a cascata inflamatória, favorece a apoptose e interfere com a síntese da proteína normal. Ocorre liberação de citocinas, recrutamento de linfócitos T e de fibroblastos.⁽³¹⁾

Deficiência de fator de transcrição tireoidiano 1

O TTF-1 desempenha um papel fundamental na formação e no desenvolvimento pulmonar e controla a síntese de SP-B, SP-C e ABCA3. Mutações genéticas do gene TTF-1 causam hipotireoidismo, sintomas neurológicos (hipotonia e coreia) e quadros de angústia respiratória neonatal ou de pneumopatia crônica. No LBA, há diminuição de SP-B associada ao aumento de pró-SP-C. Os achados histológicos são espessamento das junções intercelulares, hiperplasia de pneumócitos II e acúmulo intra-alveolar de material positivo para ácido periódico de Schiff.⁽³¹⁾

Diagnóstico

O quadro clínico é variável e inespecífico. Pode se iniciar de forma aguda ou insidiosa. Os sintomas e sinais mais frequentes são dispneia, tosse, hipodesenvolvimento ponderoestatural, crepitação, baqueteamento digital, cianose, deformidade torácica e sinais de hipertensão pulmonar ou de *cor pulmonale*. A história clínica deve ser minuciosa para doenças pulmonares e para doenças sistêmicas.⁽³⁹⁾ Os pais devem ser inquiridos sobre dispneia, sua progressão e gravidade, assim como sobre perda ponderal ou dificuldade de desenvolvimento somático da criança. Essas queixas geralmente não são espontâneas e ajudam no diagnóstico de hipoxemia crônica. Nos lactentes, deve ser observado se há esforço respiratório durante as mamadas ou choro. Nos recém-nascidos a termo ou próximo do termo, com quadro pulmonar arrastado, tosse ou dificuldade no desmame de suporte respiratório, deve-se considerar a possibilidade de DPI.⁽⁶⁾ A tosse pode ser o único sintoma e geralmente é seca.⁽⁶⁾ Hemoptise ou escarro hemoptoico pode ser sinal de hemossiderose pulmonar, outras vasculites ou síndrome de

Ehlers-Danlos.^(23,40) Nos escolares e adolescentes, o quadro é similar ao dos adultos.

Para o levantamento da história, devem-se também pesquisar infecções, exposição ambiental a poeiras minerais ou orgânicas, ingestão de medicamentos ou de óleo mineral, sintomas sugestivos de síndrome aspirativa e sintomas relacionados a doenças sistêmicas, tais como doenças articulares, cardíacas, dermatológicas, renais, neurológicas e sinusopatias. Algumas vezes predominam os sintomas não-respiratórios, e a DPI é diagnosticada durante a investigação de doença sistêmica.

A história familiar é muito importante, principalmente nos lactentes. A ocorrência de letalidade em idade tenra ou de doença pulmonar mal definida em adultos pode ser uma pista para doenças genéticas.

No exame clínico, deve-se avaliar a curva ponderoestatural, dispneia em repouso e aos esforços e estertores crepitantes difusos, principalmente nas bases. Numa fase mais tardia dessas doenças, pode-se observar deformidade torácica com achatamento do diâmetro ântero-posterior, pectus excavatum e sinais de hipoxemia crônica, como baqueteamento digital e sinais de *cor pulmonale*. A hipertensão pulmonar persistente pode ser o único sintoma indicativo de displasia alvéolo-capilar com desalinhamento das veias pulmonares, uma patologia do desenvolvimento envolvendo a vasculatura e o parênquima lobular.⁽⁶⁾ Cianose é um sinal tardio e de gravidade. Na sarcoidose, os sintomas gerais, como perda de peso, febre e desconforto abdominal, foram mais descritos nas crianças que nos adultos, assim como lesões sarcoides na pele, eritema nodoso, adenopatias periféricas e sintomas relacionados ao sistema nervoso central, sendo os sintomas articulares menos frequentes.⁽²¹⁾

Orientados pela história e pelo exame físico, selecionamos sequencialmente os exames a serem indicados, inicialmente aqueles não-invasivos: hemograma; gasometria em repouso e, quando possível, após esforço; exame radiológico; sorologias para vírus, como EBV, HIV e cytomegalovírus; sorologia para micoplasma e *Legionella pneumophila*; perfil imunológico; investigação para síndromes aspirativas; exames para doenças do colágeno; precipitinas para antígenos orgânicos; teste do suor; exames para sarcoidose; avaliação cardiológica; e avaliação da função respiratória.

Os exames genéticos para as alterações do surfactante são dispendiosos e devem ser solicitados seletivamente. A identificação das mutações a partir do DNA do sangue ou de *swab* oral é o método definitivo para o diagnóstico. A reação de PCR para fragmentos específicos das proteínas de ABCA3 e a análise enzimática de restrição são usadas como teste inicial. Se o diagnóstico não ficar estabelecido, é necessário o sequenciamento gênico das mutações mais frequentes ou o sequenciamento completo dos genes. Para a pesquisa da proteína SP-B, pode-se fazer ELISA ou Western-Blot no aspirado traqueal ou no LBA como passo inicial. Um algoritmo de diagnóstico dessas doenças consta da referência (30).

A espirometria pode mostrar os três tipos de padrão ventilatório, embora o padrão restritivo seja o mais comum. A técnica de DLCO comprova os distúrbios de difusão que se traduzem por hipoxemia. Alterações funcionais são vistas na maioria das crianças com doença ativa do tecido conjuntivo, mesmo na ausência de anormalidades radiológicas ou de sintomas. Esses pacientes devem ser monitorizados do ponto de vista funcional.⁽²²⁾ Lactentes também podem ser avaliados com várias técnicas de função respiratória, que estão acessíveis em poucos serviços. Alguns centros aproveitam a sedação usada na TCAR para realizá-las.

A hipercapnia aparece mais tardiamente, indicando maior gravidade, mas na dermatomiosite é mais precoce devido à fraqueza dos músculos respiratórios.

Sequencialmente serão indicados exames radiológicos e exames invasivos, como LBA e biópsia, assim como as pesquisas a serem feitas com o material obtido.

Radiologia

O exame radiológico convencional no momento do diagnóstico geralmente evidencia infiltrado intersticial bilateral, como classicamente descrito nas formas iniciais das DPIs. Foi descrito, porém, em época anterior à TCAR, que 9,6% de um grupo de 458 adultos com doença histologicamente diagnosticada, apresentavam esse exame normal, tendo sido a biópsia indicada pelos exames gasométricos e pelos testes funcionais de difusão com alteração importante nas trocas gasosas. Portanto, uma radiografia

normal não exclui o diagnóstico no início dessas doenças.⁽⁴¹⁾

A TCAR pode diagnosticar até lesões iniciais. A experiência com esses exames nos adultos é bem estudada desde seu advento; porém, a raridade dessas doenças e as dificuldades técnicas para a realização da TCAR em crianças menores de 5 anos dificultaram o aparecimento de estudos nesse grupo. Alguns autores observaram as TCAR de 20 crianças (1-16 anos) com DPLs comprovadas por biópsia, classificando as imagens em cinco condições: doenças de vias aéreas, patologias septais, doença infiltrativa pulmonar, doenças do espaço aéreo e patologias que cursam com cistos.⁽⁴²⁾ Esse e outros estudos mostraram as limitações dos exames tomográficos, quando usados isoladamente, no diagnóstico das DPLs em crianças.^(43,44) Há consenso sobre alguns diagnósticos tomográficos mais característicos, como a proteinose alveolar, a linfangiectasia congênita e a hemossiderose idiopática, permitindo o diagnóstico sem biópsia, somando-se às características clínicas e a outros exames menos invasivos. Em adultos, os avanços recentes na descrição clínico-radiológica das DPLs com técnica padronizada melhoraram muito a acurácia diagnóstica por estreitar as possibilidades dos diagnósticos diferenciais, permitindo, em algumas situações, um diagnóstico específico sem biópsia.^(45,46) A padronização das técnicas da TCAR na rotina radiológica pediátrica é essencial para que se obtenha o máximo possível dos testes de imagem para esse grupo de pacientes. Foi sugerido um protocolo orientando a melhor técnica, com ênfase nos cuidados com os perigos da alta dose de radiação nas crianças, como recomendação para os radiologistas pediátricos.⁽⁴⁷⁾ A técnica de ventilação controlada promete ser útil nos exames pediátricos em algumas situações, minorando a inabilidade das crianças pequenas em cooperar.⁽⁴⁸⁾ Os protocolos acentuam que, na posição supina, comumente se observam opacidades nas regiões dependentes dos pulmões (pequenas atelectasias) na TC, que desaparecem na posição prona. Os exames realizados em inspiração e expiração melhoram a sensibilidade para a detecção de distúrbios de aeração.

O exame tomográfico orienta quanto aos melhores locais para biópsia, sendo geralmente escolhidos aqueles com padrão de vidro fosco.

O acompanhamento evolutivo dos pacientes pediátricos com TCAR deve ser decidido com critério. Em adultos, a avaliação seriada das TCAR tem sido utilizada como um instrumento útil para a previsão do prognóstico em pacientes com PIU/FPI, com escores para classificação das lesões em favor de mel.⁽⁴⁹⁾

Encontramos a descrição detalhada de como se apresentam na TC as principais formas clínico-patológicas da classificação no consenso da ATS/ERS,⁽¹⁶⁾ assim como em excelentes revisões recentes.^(45,46)

Lavado broncoalveolar

O LBA é indicado para pesquisar agentes etiológicos e avaliar o perfil celular. Suas possibilidades diagnósticas são, contudo, muito mais amplas. Em adultos, tem sido muito utilizado nas DPLs, sendo o papel da análise diferencial das células com objetivos diagnósticos e prognósticos ainda controverso em muitas situações.

Foi publicada uma excelente recomendação de rotina para a realização e a avaliação do material do LBA de crianças.⁽⁵⁰⁾ O laboratório deve estar preparado para processar o exame. Se há suspeita de pneumonia aspirativa por óleo mineral, hemossiderose ou proteinose alveolar, assim como para a pesquisa de alguns agentes infecciosos e no caso de pacientes imunocomprometidos, o LBA é o exame invasivo inicial, podendo-se evitar a biópsia.⁽⁵¹⁾ Pode ser sugestivo de outros diagnósticos dependendo da celularidade. Na suspeita de deficiência de SP-B, deve ser realizado o exame ELISA ou Western-Blot no LBA (como também no aspirado traqueal). A detecção dessa proteína afasta tal hipótese diagnóstica, sendo indicados os testes genéticos para as outras anomalias do surfactante.⁽³⁰⁾ No diagnóstico da histiocitose das células de Langerhans, a presença de mais de 5% das células típicas no LBA é diagnóstica se associada a um quadro clínico sugestivo.

Como as crianças necessitam de sedação para a realização do LBA, quando apresentam grau acentuado de hipoxemia, a opção inicial passa a ser a biópsia porque agrega informações mais objetivas, inclusive prognósticas, possibilitando avaliar se há fibrose, fator irreversível de gravidade.

Biópsia

A indicação deve ser precoce diante da suspeita de DPI, assim que os exames não-invasivos forem esgotados, mesmo em pacientes graves, em ventilação mecânica e antes que se instale a fibrose pulmonar. Deve ser feito antes do início do tratamento anti-inflamatório. Esse exame é considerado o padrão ouro por informar a presença de inflamação intersticial, espessamento da parede alveolar com diferentes padrões de células inflamatórias, preenchimento alveolar e fibrose. É necessário o entrosamento entre o pneumologista, o patologista e o radiologista pediátrico para que a avaliação da biópsia seja feita com maior aproveitamento. Colorações específicas, imuno-histoquímica e ME serão indicadas na dependência das hipóteses clínicas. O exame de fragmentos retirados de locais diferentes melhorou o rendimento do exame em adultos,⁽⁵²⁾ quando há condições funcionais que o permitam. O grupo cooperativo para estudo das "chILD" publicou uma proposta para um protocolo de processamento dos fragmentos de biópsia para crianças pequenas.⁽⁵³⁾ Recomendam, nessa proposta, que, como os exames para análise do DNA são demorados, deve ser preservada uma parte do fragmento de qualquer biópsia realizada para a avaliação de DPIs para uma futura análise por ME. Como pode haver superposição dos aspectos histológicos dos três tipos de deficiência genética do surfactante, esse exame pode distinguir entre essas três entidades.⁽³⁵⁾

A videotoroscopia realizada por cirurgião habilitado diminuiu a morbidade das biópsias pulmonares, com recuperação mais rápida e menos complicações.⁽⁵⁴⁾

Tratamento

A relação médico-paciente é fundamental no acompanhamento das patologias crônicas que geralmente demandam muitas consultas, exames frequentes e tratamento prolongado. É importante fixar o paciente na unidade com atenção e carinho, fazendo com que a família compreenda a sua doença.

Conforme ocorre com os adultos, devido à ausência de ensaios clínicos randomizados com grandes amostras, não há padronização de esquemas de tratamento nas crianças. A abordagem terapêutica atual é baseada na experiência com pequenos grupos pediátricos e informações

provenientes de estudos em adultos. Muitas vezes essas estratégias de tratamento falham, e a mortalidade ainda é relatada como alta.

A terapêutica envolve medidas de suporte, terapia farmacológica e estratégias específicas. A oxigenoterapia, fundamental nos casos com hipoxemia, pode durar semanas, meses ou anos.⁽⁵⁵⁾ Outras medidas envolvem o suporte nutricional adequado, a prevenção das infecções com imunização ativa ou passiva contra vírus e bactérias e o acompanhamento cardiológico. Se a causa for identificada, deve-se orientar quanto ao tratamento específico ou ao afastamento dos fatores desencadeantes (ambientais ou medicamentosos). O apoio psicológico pode ser necessário. A maioria dos pacientes necessita de tratamento anti-inflamatório ou imunossupressor por meses ou anos. Houve pouco progresso no tratamento farmacológico nas últimas décadas.

A corticoterapia oral ou a terapia de pulso são a pedra terapêutica fundamental. Um curso inicial de corticosteroide, com duração de 6 a 8 semanas, pode ser testado, e a retirada da dose será realizada paulatinamente de acordo com a resposta do paciente, que é variável, geralmente por meses ou anos. Se forem observados efeitos colaterais significativos ou se a resposta não for satisfatória, outros agentes, como a hidroxiquina e os imunossuppressores/citotóxicos (azatioprina, ciclofosfamida, ciclosporina ou metotrexato), podem ser usados como drogas adjuvantes poupadoras de esteroides ou como substitutas. O tratamento, porém, não está padronizado, e persistem dúvidas em relação à dose de prednisona oral (1-2 mg/kg/dia), à frequência e dose da terapia de pulso com metilprednisolona endovenosa (10-30 mg/kg/3 dias/mês), aos critérios utilizados na retirada do tratamento e ao valor potencial dos corticosteroides inalatórios nessas doenças.⁽⁶⁾ Nossa experiência, com um grupo de 25 crianças em acompanhamento prolongado, foi bastante satisfatória, com apenas dois óbitos.⁽²⁷⁾ Não há consenso sobre o tratamento nos casos que evoluem para fibrose, embora várias drogas dirigidas contra a ação de citocinas, fatores de crescimento e oxidantes estejam sendo testadas, principalmente em adultos.⁽⁵⁶⁻⁵⁸⁾ Há resultados encorajadores em uma recente meta-análise com o IFN- γ .⁽⁵⁹⁾ Atualmente, o transplante pulmonar, indicado para crianças em fase avançada de DPI ou precocemente em doenças letais, como algumas mutações das proteínas do surfactante, tem

umentado. A sobrevivência é similar a de outras patologias.⁽⁶⁰⁾

A evolução da “síndrome chILD” é variável, dependendo da causa. Pode levar à morte ainda no período neonatal, ou o paciente pode atingir a vida adulta com sintomas mínimos ou ausentes. Alguns autores estabeleceram uma pontuação para avaliar a gravidade.⁽⁷⁾ Quanto maior o escore, menor a probabilidade de sobrevivência (Quadro 3).

Nos pacientes que apresentam boas ou razoáveis respostas ao tratamento, há melhora no desenvolvimento ponderoestatural e psicomotor, parâmetros importantes no grupo pediátrico. Dispomos de poucos dados em relação à evolução da função pulmonar a longo prazo nas crianças com DPI.⁽³⁾

Considerações finais

As crianças apresentam características imunológicas peculiares de defesa e de reparação, além de estarem completando seu desenvolvimento pulmonar, devendo ser diferenciadas, principalmente as menores, dos pacientes adultos. Os recentes trabalhos colaborativos internacionais, por juntarem grandes coortes, representam um passo importante para definir e individualizar suas várias características, direcionando as recomendações para o diagnóstico e a conduta com os pacientes pediátricos na prática diária e buscando novos conhecimentos em pesquisas para esse grupo de pacientes.

Referências

- Fan LL, Deterding RR, Langston C. Pediatric interstitial lung disease revisited. *Pediatr Pulmonol.* 2004;38(5):369-78.
- Deutsch GH, Young LR, Deterding RR, Fan LL, Dell SD, Bean JA, et al. Diffuse lung disease in young children: application of a novel classification scheme. *Am J Respir Crit Care Med.* 2007;176(11):1120-8.
- Dinwiddie R, Sharief N, Crawford O. Idiopathic interstitial pneumonitis in children: a national survey in the United Kingdom and Ireland. *Pediatr Pulmonol.* 2002;34(1):23-9.
- Barbato A, Panizzolo C, Cracco A, de Blic J, Dinwiddie R, Zach M. Interstitial lung disease in children: a multicentre survey on diagnostic approach. *Eur Respir J.* 2000;16(3):509-13.
- Nogee LM. Genetics of pediatric interstitial lung disease. *Curr Opin Pediatr.* 2006;18(3):287-92.
- Clement A, Eber E. Interstitial lung diseases in infants and children. *Eur Respir J.* 2008;31(3):658-66.
- Fan LL, Kozinetz CA. Factors influencing survival in children with chronic interstitial lung disease. *Am J Respir Crit Care Med.* 1997;156(3 Pt 1):939-42.
- Barbato A, Panizzolo C. Chronic interstitial lung disease in children. *Paediatr Respir Rev.* 2000;1(2):172-8.
- Clement A; ERS Task Force. Task force on chronic interstitial lung disease in immunocompetent children. *Eur Respir J.* 2004;24(4):686-97.
- Deterding RR, Pye C, Fan LL, Langston C. Persistent tachypnea of infancy is associated with neuroendocrine cell hyperplasia. *Pediatr Pulmonol.* 2005;40(2):157-65.
- Canakis AM, Cutz E, Manson D, O'Brodovich H. Pulmonary interstitial glycogenosis: a new variant of neonatal interstitial lung disease. *Am J Respir Crit Care Med.* 2002;165(11):1557-65.
- Onland W, Molenaar JJ, Leguit RJ, van Nierop JC, Noorduynd LA, van Rijn RR, et al. Pulmonary interstitial glycogenosis in identical twins. *Pediatr Pulmonol.* 2005;40(4):362-6.
- Katzenstein AL, Gordon LP, Oliphant M, Swender PT. Chronic pneumonitis of infancy. A unique form of interstitial lung disease occurring in early childhood. *Am J Surg Pathol.* 1995;19(4):439-47.
- Bush A. Paediatric interstitial lung disease: not just a kid's stuff. *Eur Respir J.* 2004; 24(4):521-523.
- Deterding R. Evaluating infants and children with interstitial lung disease. *Semin Respir Crit Care Med.* 2007;28(3):333-41.
- Demedts M, Costabel U. ATS/ERS international multidisciplinary consensus classification of the idiopathic interstitial pneumonias. *Eur Respir J.* 2002;19(5):794-6.
- Stevens PA, Pettenazzo A, Brasch F, Mulugeta S, Baritussio A, Ochs M, et al. Nonspecific interstitial pneumonia, alveolar proteinosis, and abnormal proprotein trafficking resulting from a spontaneous mutation in the surfactant protein C gene. *Pediatr Res.* 2005;57(1):89-98.
- Young LR, Nogee LM, Barnett B, Panos RJ, Colby TV, Deutsch GH. Usual interstitial pneumonia in an adolescent with ABCA3 mutations. *Chest.* 2008;134(1):192-5.
- Fan LL. Hypersensitivity pneumonitis in children. *Curr Opin Pediatr.* 2002;14(3):323-6.
- Hoffmann AL, Milman N, Byg KE. Childhood sarcoidosis in Denmark 1979-1994: incidence, clinical features and laboratory results at presentation in 48 children. *Acta Paediatr.* 2004;93(1):30-6.
- Fauroux B, Clément A. Paediatric sarcoidosis. *Paediatr Respir Rev.* 2005;6(2):128-33.
- Dinwiddie R, Sonnappa S. Systemic diseases and the lung. *Paediatr Respir Rev.* 2005;6(3):181-9.
- Hamman L, Rich AR. Acute diffuse interstitial fibrosis of the lungs. *Bull John Hopkins Hosp.* 1944;74:177-212.
- Liebow AA. Definition and classification of the interstitial pneumonias in human lung. *Prog Respir Res.* 1975;8:1-31.
- Katzenstein AL, Myers JL. Idiopathic pulmonary fibrosis: clinical relevance of pathologic classification. *Am J Respir Crit Care Med.* 1998;157(4 Pt 1):1301-15.
- Myers JL, Katzenstein AL. Beyond a consensus classification for idiopathic interstitial pneumonias: progress and controversies. *Histopathology.* 2009;54(1):90-103.
- Paiva MA, Amaral SM. Chronic interstitial lung disease in children. *J Pediatr (Rio J).* 2007;83(3):233-40.
- Cutz E, Yeger H, Pan J. Pulmonary neuroendocrine cell system in pediatric lung disease-recent advances. *Pediatr Dev Pathol.* 2007;10(6):419-35.
- Schroeder SA, Shannon DC, Mark EJ. Cellular interstitial pneumonitis in infants. A clinicopathologic study. *Chest.* 1992;101(4):1065-9.

30. Hamvas A. Inherited surfactant protein-B deficiency and surfactant protein-C associated disease: clinical features and evaluation. *Semin Perinatol.* 2006;30(6):316-26.
31. Epaud R, Feldmann D, Guillot L, Clément A. Lung diseases associated with inherited disorders of surfactant metabolism [Article in French]. *Arch Pediatr.* 2008;15(10):1560-7.
32. Deterding R, Fan LL. Surfactant dysfunction mutations in children's interstitial lung disease and beyond. *Am J Respir Crit Care Med.* 2005;172(8):940-1.
33. Shulenin S, Nogee LM, Annilo T, Wert SE, Whitsett JA, Dean M. ABCA3 gene mutations in newborns with fatal surfactant deficiency. *N Engl J Med.* 2004;350(13):1296-303.
34. Bullard JE, Wert SE, Whitsett JA, Dean M, Nogee LM. ABCA3 mutations associated with pediatric interstitial lung disease. *Am J Respir Crit Care Med.* 2005;172(8):1026-31.
35. Doan ML, Guillerman RP, Dishop MK, Nogee LM, Langston C, Mallory GB, et al. Clinical, radiological and pathological features of ABCA3 mutations in children. *Thorax.* 2008;63(4):366-73.
36. Somaschini M, Nogee LM, Sassi I, Danhaive O, Presi S, Boldrini R, et al. Unexplained neonatal respiratory distress due to congenital surfactant deficiency. *J Pediatr.* 2007;150(6):649-53, 653.e1.
37. Hartl D, Griese M. Interstitial lung disease in children -- genetic background and associated phenotypes. *Respir Res.* 2005;6:32.
38. Cameron HS, Somaschini M, Carrera P, Hamvas A, Whitsett JA, Wert SE, et al. A common mutation in the surfactant protein C gene associated with lung disease. *J Pediatr.* 2005;146(3):370-5.
39. Hilman BC, Amaro-Galvez R. Diagnosis of interstitial lung disease in children. *Paediatr Respir Rev.* 2004;5(2):101-7.
40. Susarla SC, Fan LL. Diffuse alveolar hemorrhages syndromes in children. *Curr Opin Pediatr.* 2007;19(3):314-20.
41. Epler GR, McLoud TC, Gaensler EA, Mikus JP, Carrington CB. Normal chest roentgenograms in chronic diffuse infiltrative lung disease. *N Engl J Med.* 1978;298(17):934-9.
42. Lynch DA, Hay T, Newell JD Jr, Divgi VD, Fan LL. Pediatric diffuse lung disease: diagnosis and classification using high-resolution CT. *AJR Am J Roentgenol.* 1999;173(3):713-8.
43. Vrielynck S, Mamou-Mani T, Emond S, Scheinmann P, Brunelle F, de Blic J. Diagnostic value of high-resolution CT in the evaluation of chronic infiltrative lung disease in children. *AJR Am J Roentgenol.* 2008;191(3):914-20.
44. Copley SJ, Coren M, Nicholson AG, Rubens MB, Bush A, Hansell DM. Diagnostic accuracy of thin-section CT and chest radiography of pediatric interstitial lung disease. *AJR Am J Roentgenol.* 2000;174(2):549-54.
45. Elicker B, Pereira CA, Webb R, Leslie KO. High-resolution computed tomography patterns of diffuse interstitial lung disease with clinical and pathological correlation. *J Bras Pneumol.* 2008;34(9):715-44.
46. Gotway MB, Freemer MM, King TE Jr. Challenges in pulmonary fibrosis. 1: Use of high resolution CT scanning of the lung for the evaluation of patients with idiopathic interstitial pneumonias. *Thorax.* 2007;62(6):546-53.
47. Owens C. Pearls and pitfalls in HRCT in children. *Paediatr Respir Rev.* 2006;7 Suppl 1:S44-9.
48. Long FR, Castile RG. Technique and clinical applications of full-inflation and end-exhalation controlled-ventilation chest CT in infants and young children. *Pediatr Radiol.* 2001;31(6):413-22.
49. Nagao T, Nagai S, Hiramoto Y, Hamada K, Shigematsu M, Hayashi M, et al. Serial evaluation of high-resolution computed tomography findings in patients with idiopathic pulmonary fibrosis in usual interstitial pneumonia. *Respiration.* 2002;69(5):413-9.
50. de Blic J, Midulla F, Barbato A, Clement A, Dab I, Eber E, et al. Bronchoalveolar lavage in children. ERS Task Force on bronchoalveolar lavage in children. *European Respiratory Society.* *Eur Respir J.* 2000;15(1):217-31.
51. Fan LL, Lung MC, Wagener JS. The diagnostic value of bronchoalveolar lavage in immunocompetent children with chronic diffuse pulmonary infiltrates. *Pediatr Pulmonol.* 1997;23(1):8-13.
52. Monaghan H, Wells AU, Colby TV, du Bois RM, Hansell DM, Nicholson AG. Prognostic implications of histologic patterns in multiple surgical lung biopsies from patients with idiopathic interstitial pneumonias. *Chest.* 2004;125(2):522-6.
53. Langston C, Patterson K, Dishop MK; chILD Pathology Co-operative Group., Askin F, Baker P, et al. A protocol for the handling of tissue obtained by operative lung biopsy: recommendations of the chILD pathology co-operative group. *Pediatr Dev Pathol.* 2006;9(3):173-80.
54. Fan LL, Kozinetz CA, Wojtczak HA, Chatfield BA, Cohen AH, Rothenberg SS. Diagnostic value of transbronchial, thoracoscopic, and open lung biopsy in immunocompetent children with chronic interstitial lung disease. *J Pediatr.* 1997;131(4):565-9.
55. Balfour-Lynn IM, Primhak RA, Shaw BN. Home oxygen for children: who, how and when? *Thorax.* 2005;60(1):76-81.
56. Raghu G, Chang J. Idiopathic pulmonary fibrosis: current trends in management. *Clin Chest Med.* 2004;25(4):621-36, v.
57. Selman M. From anti-inflammatory drugs through antifibrotic agents to lung transplantation: a long road of research, clinical attempts, and failures in the treatment of idiopathic pulmonary fibrosis. *Chest.* 2002;122(3):759-61.
58. Azuma A, Nukiwa T, Tsuboi E, Suga M, Abe S, Nakata K, et al. Double-blind, placebo-controlled trial of pirfenidone in patients with idiopathic pulmonary fibrosis. *Am J Respir Crit Care Med.* 2005;171(9):1040-7.
59. Bajwa EK, Ayas NT, Schulzer M, Mak E, Ryu JH, Malhotra A. Interferon-gamma 1b therapy in idiopathic pulmonary fibrosis: a metaanalysis. *Chest.* 2005;128(1):203-6.
60. Mallory GB, Spray TL. Paediatric lung transplantation. *Eur Respir J.* 2004;24(5):839-45.

Sobre os autores

Maria Aparecida Soares de Souza Paiva

Pneumologista Pediátrica. Hospital dos Servidores do Estado do Rio de Janeiro, Rio de Janeiro (RJ) Brasil.

Sandra Mara Moreira Amaral

Pneumologista Pediátrica. Hospital dos Servidores do Estado do Rio de Janeiro, Rio de Janeiro (RJ) Brasil.