

## Punção aspirativa guiada por ultrassom endobrônquico no diagnóstico e estadiamento de linfadenopatia mediastinal: experiência inicial no Brasil\*

Endobronchial ultrasound-guided transbronchial needle aspiration  
in the diagnosis and staging of mediastinal lymphadenopathy:  
initial experience in Brazil

Miguel Lia Tedde, Viviane Rossi Figueiredo, Ricardo Mingarini Terra,  
Hélio Minamoto, Fábio Biscegli Jatene

### Resumo

**Objetivo:** *Endobronchial ultrasound-guided transbronchial needle aspiration* (EBUS-TBNA, punção aspirativa por agulha guiada por ultrassom endobrônquico) é um método novo em diagnóstico e estadiamento linfonodal mediastinal. O objetivo do estudo foi avaliar os resultados preliminares obtidos com EBUS-TBNA no diagnóstico de lesões e no estadiamento linfonodal mediastinal. **Métodos:** Foram avaliados pacientes com tumores ou adenopatias mediastinais e com diagnóstico ou suspeita de câncer de pulmão. Os procedimentos foram realizados com os pacientes sob sedação ou anestesia geral. O material coletado foi preparado em lâminas fixadas em álcool absoluto para citologia e em formol para bloco de células. **Resultados:** Foram incluídos 50 pacientes (30 do sexo masculino), com média de idade de  $58,3 \pm 13,5$  anos. Foram realizadas 201 punções em 81 linfonodos ou massas mediastinais (média de 2,5 punções). O material obtido foi considerado adequado para análise citológica em 37 pacientes (74%), dos quais 21 (57%) foram diagnosticados com malignidade. Nos 16 pacientes remanescentes, 1 teve diagnóstico de tuberculose, 6 tiveram seguimento clínico, e 9 foram submetidos a investigação adicional (2 diagnosticados com neoplasia – resultados falso-negativos). O rendimento do exame foi maior nos procedimentos com objetivo diagnóstico, em pacientes com lesões em múltiplas estações, e nas punções da estação linfonodal subcarinal. Um paciente apresentou sangramento endobrônquico resolvido com medidas locais. Não houve mortalidade na série. **Conclusões:** Esta experiência preliminar confirmou que o EBUS-TBNA é procedimento seguro, e que o nosso rendimento diagnóstico, inferior ao da literatura, foi compatível com a curva de aprendizado do método.

**Descritores:** Ultrassonografia de intervenção; Biópsia por agulha fina; Estadiamento de neoplasias; Neoplasias pulmonares; Broncoscopia.

### Abstract

**Objective:** *Endobronchial ultrasound-guided transbronchial needle aspiration* (EBUS-TBNA) is a new method for the diagnosis and staging of mediastinal lymph nodes. The objective of this study was to evaluate the preliminary results obtained with EBUS-TBNA in the diagnosis of lesions and mediastinal lymph node staging. **Methods:** We evaluated patients with tumors or mediastinal adenopathy, diagnosed with or suspected of having lung cancer. The procedures were performed with the patients under sedation or under general anesthesia. Material was collected by EBUS-TBNA, after which it was prepared on slides, fixed in either absolute alcohol (for cytology) or formalin (for cell-block analysis). **Results:** We included 50 patients (30 males). The mean age was  $58.3 \pm 13.5$  years. We performed 201 biopsies of 81 lymph nodes or mediastinal masses (mean of 2.5 punctures/biopsy). The quantity of material was considered sufficient for cytology in 37 patients (74%), 21 (57%) of whom were thus diagnosed with malignancy. Of the remaining 16 patients, 1 was diagnosed with tuberculosis, 6 entered clinical follow-up, and 9 underwent further investigation (2 diagnosed with neoplasm—false-negative results). The yield was higher when the procedure was performed for diagnostic purposes, as well as being higher in patients with lesions in multiple stations and in biopsies involving the subcarinal lymph node station. One patient had endobronchial bleeding, which was resolved with local measures. There were no deaths among the patients evaluated. **Conclusions:** This preliminary experience shows that EBUS-TBNA is a safe procedure. Our diagnostic yield, although lower than that reported in the literature, was consistent with the learning curve for the method.

**Keywords:** Ultrasonography, interventional; Biopsy, fine-needle; Neoplasm staging; Lung neoplasms; Bronchoscopy.

\* Trabalho realizado na Disciplina de Cirurgia Torácica, Serviço de Endoscopia Respiratória, Instituto do Coração, Hospital das Clínicas, Faculdade de Medicina, Universidade de São Paulo, e no Instituto do Câncer do Estado de São Paulo, São Paulo (SP) Brasil. Endereço para correspondência: Miguel L. Tedde. Rua Itambé, 367, apto. 151A, Higienópolis, CEP 01239-001, São Paulo, SP, Brasil. Tel. 55 11 3069-5707. E-mail: tedde@usp.br

Apoio financeiro: Este estudo recebeu em forma de doação parte do equipamento e agulhas de punção aspirativa da Olympus do Brasil. Recebido para publicação em 1/8/2011. Aprovado, após revisão, em 21/9/2011.

## Introdução

O diagnóstico invasivo de lesões mediastinais é fundamental, particularmente na presença de linfadenomegalia mediastinal ou no estadiamento de câncer de pulmão. Apesar dos avanços dos métodos de imagem, amostras teciduais são essenciais para a confirmação diagnóstica e o planejamento terapêutico. A mediastinoscopia é considerada o método invasivo padrão para a avaliação de massas e linfonodos mediastinais.<sup>(1)</sup>

Recentemente, métodos menos invasivos têm surgido como alternativa para a coleta de material para a análise citológica. Dentre esses, *endobronchial ultrasound* (EBUS, ultrassom endobrônquico), desenvolvido na década passada, se sobressai como um método ambulatorial e permite acesso não só às estações paratraqueais, mas também às estações hilares, sendo capaz de detectar e coletar material de linfonodos menores que 1 cm.<sup>(2)</sup>

Internacionalmente, o EBUS com *transbronchial needle aspiration* (TBNA, punção aspirativa transbrônquica por agulha) tem sido utilizado rotineiramente no estadiamento de câncer de pulmão. Estudos mostram sensibilidade de aproximadamente 93%, especificidade de 100% e valor preditivo negativo de 96% na avaliação de linfonodos mediastinais e hilares no estadiamento de neoplasia pulmonar.<sup>(3,4)</sup>

O objetivo do presente estudo foi descrever a primeira experiência brasileira com EBUS-TBNA, seus resultados e a curva de aprendizado com o método no diagnóstico de massas e adenopatias, assim como no estadiamento mediastinal da neoplasia pulmonar.

## Métodos

Estudo de coorte prospectivo conduzido entre fevereiro de 2010 e fevereiro de 2011 no Instituto do Coração do Hospital das Clínicas da Faculdade de Medicina da Universidade de São Paulo e no Instituto do Câncer do Estado de São Paulo, ambos localizados na cidade de São Paulo (SP). Foram incluídos pacientes provenientes dos ambulatórios de cirurgia torácica e de pneumologia, portadores de neoplasia pulmonar e de linfonodomegalia (mediastinal ou hilar – maiores que 10 mm) ou massa (mediastinal ou hilar) a esclarecer a partir de resultados de TC. Foram excluídos pacientes

sem condições clínicas para a realização de endoscopia respiratória, pacientes com lesões endobrônquicas e aqueles que se recusassem a assinar o termo de consentimento informado. O estudo foi aprovado pela comissão de ética médica das instituições (CAPPesq nº 0923/08).

A broncoscopia convencional foi realizada previamente, e pacientes com lesões endobrônquicas foram excluídos do estudo. O EBUS-TBNA foi realizado sob sedação ou anestesia geral, com monitorização cardíaca e de pressão arterial não invasiva e oximetria. O aparelho EBUS (modelo BF-UC180F; Olympus Corp., Tóquio, Japão) foi introduzido por via oral, através de máscara laringea ou cânula de intubação.

Após a identificação ultrassonográfica dos linfonodos ou de massas, introduziu-se a agulha de punção aspirativa (modelo NA-201SX-402; Olympus Corp.) pelo canal de trabalho do equipamento. Sob guia ultrassonográfica em tempo real, realizou-se a TBNA através da parede traqueobrônquica. O material coletado foi preparado em lâminas fixadas em álcool absoluto, na forma de esfregaço para citologia, assim como a fixação em formol para a realização de bloco celular em parafina. O material foi separado conforme a estação linfonodal puncionada (2R, 2L, 4R, 4L, 7, 10R, 10L, 11R e 11L). Fragmentos de tecido porventura coletados foram fixados em formaldeído. Em alguns casos, foi realizada análise imuno-histoquímica para a complementação do estudo.

Os espécimes citológicos obtidos foram classificados como material “adequado” quando havia a presença de linfócitos e/ou células patológicas na lâmina. O excesso de hemácias na lâmina, assim como erros técnicos na punção ou no processamento do material podem gerar amostras consideradas “inadequadas” para a análise citológica.

Nos casos de neoplasia, a presença de células malignas definiu o diagnóstico como “positivo”. A amostra adequada e normal, ou benigna, foi classificada como diagnóstico “negativo”. Na amostra diagnóstica normal coletada por EBUS-TBNA, mas classificada como maligna após o procedimento confirmatório, o resultado era classificado como “falso-negativo”. Se a amostra era considerada maligna por EBUS-TBNA, mas considerada normal após o procedimento

**Tabela 1** – Características da população em estudo.<sup>a</sup>

| Características                              | Resultados  |
|--|-------------|
|  | n = 50      |
| Sexo, M/F                                    | 30/20       |
| Idade, anos <sup>b</sup>                     | 58,3 ± 13,5 |
| Diagnóstico prévio de neoplasia <sup>c</sup> | 25 (50)     |
| Pulmonar                                     | 12          |
| Objetivo do exame                            |             |
| Diagnóstico                                  | 29          |
| Estadiamento                                 | 12          |
| Diagnóstico e estadiamento                   | 9           |
| Localização da lesão <sup>d</sup>            |             |
| Hilar  | 10          |
| Mediastinal (estação única)                  | 13          |
| Estações múltiplas                           | 21          |

<sup>a</sup>Valores expressos em n, exceto onde indicado. <sup>b</sup>Valor expresso em média ± dp. <sup>c</sup>Valor expresso em n (%). <sup>d</sup>A localização da lesão não foi determinada de forma precisa em 6 pacientes.

confirmatório, o resultado era definido como “falso-positivo”.

Possíveis eventos adversos foram registrados. Procedimentos confirmatórios, como biópsias por mediastinoscopia ou videotoroscopia, foram realizados conforme a necessidade de prosseguimento da investigação.

As variáveis numéricas foram resumidas como médias e desvios-padrão, e as variáveis categóricas foram resumidas como frequências e proporções.

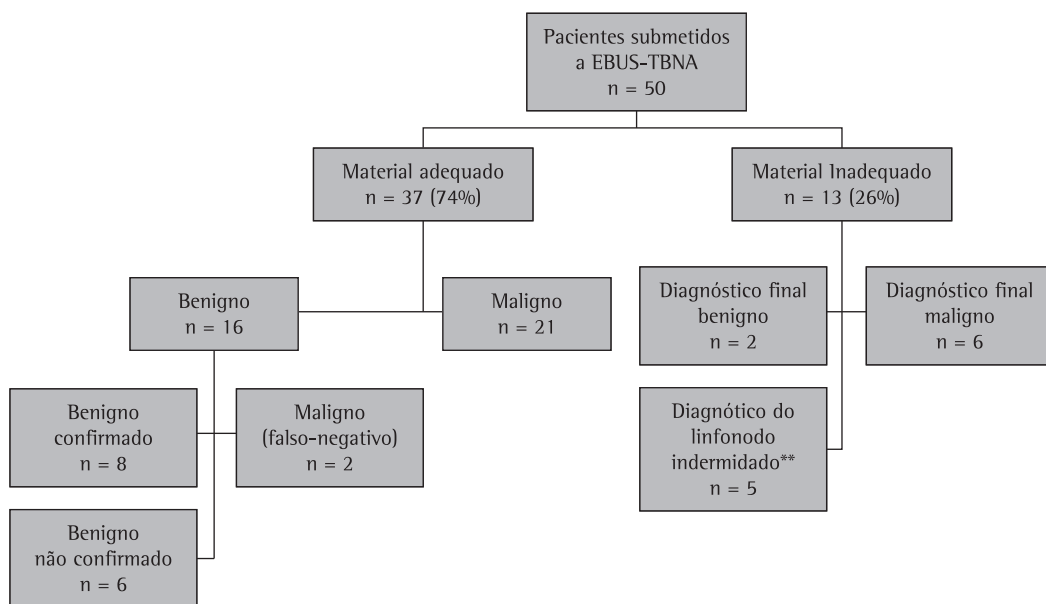
## Resultados

No presente estudo, foram incluídos 50 pacientes submetidos a EBUS-TBNA. As características da população estudada estão descritas na Tabela 1.

Em 1 paciente, ocorreu sangramento que levou a interrupção do procedimento; o sangramento foi controlado com soro gelado e solução de adrenalina. O paciente teve boa evolução, sem formação de hematoma ou outras complicações.

Na amostra, foram realizadas 201 punções em 81 linfonodos, totalizando 2,5 punções por linfonodo. A Figura 1 resume os resultados obtidos. As amostras consideradas inadequadas para a análise citológica apresentavam uma grande proporção de hemácias e/ou escassa representatividade de células linfóides.

Como demonstrado na Figura 1, dentre os casos nos quais o material foi adequado para análise citológica, 21 pacientes tinham doença neoplásica, e 16 pacientes tinham doença benigna. Os diagnósticos citológicos obtidos foram adenocarcinoma, em 10 casos; carcinoma epidermoide, em 5; câncer de pequenas células, em 3; neoplasia indiferenciada, em 2; e linfoma, em 1. Em relação às doenças benignas, os diagnósticos foram linfadenite reacional, em 15; e linfadenite granulomatosa, em 1.



**Figura 1** – Resultados para a população estudada submetida ao *endobronchial ultrasound transbronchial needle aspiration* (EBUS-TBNA). \*Para a análise citológica. \*\*Os linfonodos suspeitos não foram abordados, e o diagnóstico final foi estabelecido de outra forma.

**Tabela 2** – Resultados conforme o objetivo do exame para cada paciente.<sup>a</sup>

| Objetivo do exame <sup>b</sup>     | Pacientes com material considerado adequado | Resultados     |                 |
|------------------------------------|---|----------------|-----------------|
|                                    |   | Doença maligna | Falso-negativos |
| Diagnóstico (n = 29)               | 24 (69,6)                                   | 12 (50)        | 2 (16,6)        |
| Estadiamento (n = 12)              | 5 (41,6)                                    | 2 (40)         | 0 (0,0)         |
| Diagnóstico e estadiamento (n = 9) | 8 (88,8)                                    | 7 (87,5)       | 0 (0,0)         |

<sup>a</sup>Valores expressos em n (%).<sup>b</sup>Diagnóstico: casos com lesões mediastinais sem diagnóstico prévio; estadiamento: casos com diagnóstico estabelecido de câncer de pulmão que necessitavam estadiamento mediastinal; e diagnóstico e estadiamento: casos com suspeita radiológica de câncer de pulmão sem diagnóstico prévio.

Dentre os pacientes com diagnóstico de benignidade, 1 teve diagnóstico de tuberculose e 9 foram submetidos a investigação adicional, sendo identificada doença maligna (linfoma e câncer de pulmão) em 2, constituindo, assim, resultados falso-negativos do método. Os demais 6 pacientes não foram submetidos a procedimentos adicionais e continuaram em seguimento clínico.

As Tabelas 2 e 3 demonstram, conforme o objetivo do procedimento e a localização da lesão suspeita, a proporção de casos cujas amostras continham material adequado para análise. O rendimento do exame pareceu maior nos procedimentos para diagnóstico se comparados aos que foram realizados para estadiamento de câncer. O rendimento também foi maior nos pacientes que tinham lesões múltiplas. Corroborando essa hipótese, todos os 7 pacientes que apresentavam doença mediastinal em múltiplas estações e suspeita radiológica para câncer de pulmão, os quais foram submetidos ao exame para diagnóstico e concomitante estadiamento, tiveram o diagnóstico definitivo estabelecido pelo EBUS-TBNA. Por outro lado, apenas 1 paciente com diagnóstico de câncer de ovário e lesão hilar suspeita foi submetida ao EBUS-TBNA com intenção de estadiamento, e, nessa paciente, a amostra foi considerada inadequada para a análise citológica.

Do total de 81 linfonodos punccionados, a maioria localizava-se nas estações paratraqueais, conforme demonstrado na Tabela 4. Analisando-se o rendimento das punções em relação à localização dos linfonodos

punccionados, nota-se que a estação subcarinal foi a que apresentou o melhor rendimento, enquanto as estações hilares apresentaram o pior.

## Discussão

A revisão dos primeiros trabalhos a respeito do EBUS mostrou que alguns poucos serviços foram responsáveis por grande parte dessa produção científica. Mesmo após a publicação de resultados iniciais encorajadores por esses grupos, o alto custo do equipamento e acessórios e a necessidade de treinamento limitaram a rápida difusão do método. No Brasil, ele só se tornou disponível em 2010.

A discussão dos resultados, contrapostos aos dados da literatura, advindos em geral de serviços estabelecidos há mais tempo, mostra diferenças significativas. No sentido de explicitar os motivos para tais diferenças optamos por conduzir uma análise por tópicos. Essa discussão revela as dificuldades enfrentadas ao longo do desenvolvimento do trabalho, que correspondeu ao período de implantação do procedimento, uma vez que se tratava de uma técnica nova, que, até onde temos notícia, não fora empregada antes em nosso meio.

Os relatos iniciais da utilização do EBUS indicavam a anestesia geral para a realização do procedimento. Embora tenhamos feito alguns casos sob sedação, na maior parte dos casos utilizamos anestesia geral, a qual permite que o médico examinador realize um estadiamento mais preciso, principalmente quando os linfonodos

**Tabela 3** – Resultados conforme a localização da lesão para cada paciente.<sup>a</sup>

| Localização da lesão                     | Pacientes com material considerado adequado | Resultados     |                 |
|--|---|----------------|-----------------|
|  |   | Doença maligna | Falso-negativos |
| Hilar (n = 10)                           | 5 (50,0)                                    | 3 (60,0)       | 0 (0,0)         |
| Mediastinal (estação única; n = 13)      | 10 (76,9)                                   | 5 (50,0)       | 1 (20,0)        |
| Mediastinal (múltiplas estações; n = 21) | 18 (85,7)                                   | 11 (61,1)      | 0 (0,0)         |

<sup>a</sup>Valores expressos em n (%).

**Tabela 4** – Frequência e proporção de pacientes com material considerado adequado conforme as cadeias linfonodais avaliadas.<sup>a</sup>

| Estação linfonodal    | Pacientes com material considerado adequado |
|-----------------------|---|
| Paratraqueal (n = 36) | 22 (61,1)                                   |
| Subcarinal (n = 26)   | 17 (65,3)                                   |
| Hilar (n = 19)        | 8 (42,1)                                    |

<sup>a</sup>Valores expressos em n (%).

mediastinais não são aumentados à TC, ou quando se inicia a experiência com o método. Entretanto essa não é a regra. Muitos centros no mundo realizam o exame sob sedação, no sentido de diminuir custos. Um grupo de autores avaliou, por meio da aplicação de questionários, o grau de satisfação de 41 pacientes submetidos ao EBUS sob sedação. Os autores concluíram que o EBUS pode ser realizado de forma segura, sob sedação consciente, com um alto grau de satisfação dos pacientes.<sup>(5)</sup>

Uma dificuldade na implantação do procedimento está relacionada ao trabalho conjunto com o serviço de patologia cirúrgica. Embora haja a possibilidade de se coletar fragmentos (*core*) da lesão ocasionalmente, o método é essencialmente citológico e não histológico. A menos que os colegas patologistas estejam habituados a métodos citológicos, o que nem sempre é prática corrente em nosso meio, isso requer um período de adaptação ou, até mesmo, uma curva de aprendizado.

Outro fator são os critérios diagnósticos. A presença de linfócitos nas lâminas de aspirados mediastinais é um critério essencial para determinar se o espécime é adequado. Um grupo de autores demonstrou que o valor preditivo de um resultado negativo foi de 78% e 36% para um aspirado “não maligno” que continha linfócitos e para um aspirado “não maligno” que não continha linfócitos, respectivamente ( $p \leq 0,005$ ).<sup>(6)</sup>

Recomenda-se que amostras que não apresentem linfócitos sejam classificadas como “não adequadas”, diferenciando-se de amostras inconclusivas. A literatura mostra que o número de amostras não diagnósticas varia entre 4% e 23%.<sup>(7,8)</sup>

Mesmo serviços experientes apresentam índices relativamente altos de amostras inadequadas. Um grupo de autores relatou que, de 131 casos de punção linfonodal mediastinal

realizadas no *Johns Hopkins Hospital*, 7 (5,3%) foram consideradas não adequadas.<sup>(9)</sup> Em nossa casuística, as amostras inadequadas foram 25%, o que não foi diferente do relatado na literatura a respeito de experiências iniciais. Contribuiu para isso o fato de terem sido puncionadas estações linfonodais hilares, que apresentaram um maior índice de amostras “não adequadas” em relação às punções realizadas na estação subcarinal, que é mais facilmente acessada.

A realização do EBUS envolve um ponto de importância: o preparo do esfregaço nas lâminas. Embora existam descrições, é recomendável que o patologista responsável pela leitura das lâminas determine como o preparo deve ser realizado.

Considerando-se que as amostras coletadas em cada punção deverão ser distribuídas em quatro ou mais lâminas, as quais deverão ser rapidamente acondicionadas em álcool 70% para evitar artefatos, fica claro que é necessário pessoal de sala treinado e capacitado para realizar os procedimentos.<sup>(10)</sup> O preparo inadequado das lâminas, que certamente ocorreu no início da nossa experiência, provavelmente colaborou para o número elevado de exames cujo resultado foi classificado como “amostra inadequada” ou resultado inconclusivo.

Trabalhos da literatura sugerem que se deve ter o patologista presente na sala onde o EBUS está sendo realizado, na tentativa de minimizar o número de exames não conclusivos. A literatura internacional se refere a essa estrutura de trabalho como *rapid on site cytology*.<sup>(11)</sup> Embora sejam inquestionáveis as vantagens desse esquema por facilitar a rápida tomada de decisão clínica do caso, poucos serviços têm condições econômicas para manter um patologista em sala com tempo disponível para aguardar a realização do exame. Tal esquema se justifica em um cenário no qual os casos de resultado não diagnóstico do EBUS sejam complementados pela realização de mediastinoscopia ou de videotoracoscopia.

Considerando-se que a passagem da agulha, a punção dos linfonodos e o preparo das lâminas são procedimentos que consomem tempo, fica patente que o número de aspirações de cada linfonodo aumenta exponencialmente o tempo de duração do procedimento.

Para estabelecer o número ideal de aspirações de cada linfonodo para a obtenção de um maior rendimento diagnóstico, um grupo de autores relatou ter aspirado quatro vezes cada um dos

163 linfonodos estudados em 102 pacientes portadores de neoplasia pulmonar. Os autores obtiveram 90,1% de amostras adequadas na primeira punção, chegando a 100% na terceira punção. A conclusão foi que os valores diagnósticos máximos foram alcançados com três aspirações.<sup>(12)</sup> Em nossa casuística, foram realizadas 2,5 punções por linfonodo. Nossa impressão é que, na curva de aprendizado, o número de punções por linfonodo deveria ter sido maior para aumentar o rendimento diagnóstico do método. A dificuldade técnica de acessar os linfonodos, decorrente da nossa curva de aprendizado, justifica o fato de que, em algumas situações, tenham sido realizadas menos do que 3 aspirações.

No caso de 1 paciente portador de massa peribronquial altamente vascularizada, foi necessário interromper o procedimento devido a sangramento. Complicações decorrentes do EBUS-TBNA são raras. Contribui para isso o fato de que a punção é realizada com agulha fina (22G). Além disso, o EBUS dispõe do modo Doppler, e esse recurso permite a identificação de estruturas vasculares, minimizando o risco de sangramentos. A literatura registra mais de mil procedimentos de EBUS sem a ocorrência de complicações significativas.<sup>(13,14)</sup>

Há aspectos que devem ser destacados em relação à literatura publicada sobre o EBUS. Como o método é relativamente novo e o equipamento é sofisticado e dispendioso, apenas poucos centros do mundo, até recentemente, eram responsáveis pela maior parte dos trabalhos publicados na literatura, ou seja, é possível que os excelentes resultados tenham sido obtidos em serviços com os mais bem treinados profissionais e com os melhores equipamentos.

Em muitas séries publicadas sobre EBUS-TBNA no estadiamento de câncer de pulmão, não havia uma padronização de controle de resultados falso-negativos. Nessas séries, a confirmação do resultado negativo para malignidade por EBUS era feita, em alguns casos, através de mediastinoscopia, videotoracoscopia ou toracotomia. Entretanto, houve casos nos quais a presunção de confirmação do resultado decorreria apenas do seguimento clínico do paciente, método esse pouco adequado para tal confirmação.<sup>(15)</sup>

Em nossa casuística, tivemos 6 casos nos quais, por motivos diversos, não foi possível

realizar procedimentos complementares, sendo que esses pacientes permanecem em seguimento clínico como forma de confirmação do resultado obtido pelo EBUS. Esse tipo de situação, que independe da vontade do investigador, pode falsear o resultado, principalmente nos casos de resultados falso-negativos. Um grupo de autores utilizou uma metodologia que minimizou a possibilidade de resultados falso-negativos em um estudo envolvendo 226 pacientes portadores de câncer de pulmão que foram submetidos a EBUS para estadiamento mediastinal. Dos 226 pacientes, 97 tiveram resultados negativos por EBUS e foram encaminhados para a dissecação mediastinal por linfadenectomia mediastinal transcervical estendida (do inglês *Transcervical Extended Mediastinal Lymphadenectomy*), tendo se encontrado 16 pacientes (7,1% do total de pacientes) com linfonodos positivos para malignidade. Todos os pacientes cujos linfonodos apresentaram resultados negativos foram então submetidos a toracotomia e dissecação mediastinal linfonodal, não sendo revelados linfonodos residuais. Os autores relataram que o EBUS teve sensibilidade de 89%, especificidade de 100%, acurácia de 92,9%, valor preditivo positivo de 100% e valor preditivo negativo de 83,5%. A nosso ver, esses autores produziram os números mais confiáveis sobre o EBUS-TBNA da literatura.<sup>(16)</sup>

Outro ponto a ser considerado é o papel da mediastinoscopia, desde há muito considerada o padrão ouro no estadiamento mediastinal. Por conta disso, há uma tendência de se comparar os resultados da mediastinoscopia com os de EBUS. As vantagens apontadas da utilização do EBUS em relação às da mediastinoscopia são que o EBUS permite o acesso a um maior número de estações linfonodais mediastinais que a mediastinoscopia, como evidenciado em um estudo (índice diagnóstico de 87,5% nas cadeias 10 e 11).<sup>(17)</sup> Entretanto, há que se ponderar que, embora essas cadeias sejam relevantes no sentido de se obter um estadiamento mais preciso, elas não têm um impacto na decisão cirúrgica terapêutica.<sup>(17)</sup> Outro fator que tem sido levantado a favor do EBUS é o fato de ser menos invasivo que a mediastinoscopia, a qual, mesmo tendo um índice de complicações abaixo de 1%, pode causar complicações graves.<sup>(18,19)</sup>

Também tem sido destacado que, nos casos de reavaliação do mediastino após

mediastinoscopia prévia, esvaziamento cirúrgico linfonodal ou terapia neoadjuvante, a realização do EBUS é mais segura que uma nova mediastinoscopia por conta da fibrose que se instala após a mediastinoscopia. Entretanto, não existem estudos avaliando a acurácia e a segurança do EBUS nessas circunstâncias.

Outra vantagem potencial do EBUS seria sua possibilidade de amostrar linfonodos mediastinais sem a necessidade de anestesia geral, pois já foi demonstrado que a acurácia diagnóstica do EBUS com ou sem a utilização de anestesia geral é similar.<sup>(13)</sup>

Em uma publicação recente, foi avaliado se o EBUS-TBNA seria tão acurado quanto à mediastinoscopia no estadiamento dos casos de câncer de pulmão. Os autores do estudo<sup>(20)</sup> afirmaram que, com linfonodos maiores, a sensibilidade era similar à da mediastinoscopia, embora a sensibilidade fosse menor no caso de linfonodos de tamanho normal. O índice de resultados falso-negativos pareceu ser maior do que o da mediastinoscopia, de forma que os resultados não malignos obtidos por EBUS poderiam ser não confiáveis. Eles também citaram dois estudos, considerados de pouca consistência, que examinaram custos e que identificaram um benefício pequeno do custo do EBUS. Embora haja cenários em que o EBUS possa ser preferível à mediastinoscopia, como no estadiamento de rotina do mediastino superior nos casos de câncer de pulmão, os possíveis benefícios do EBUS sobre a mediastinoscopia permanecem sem comprovação.<sup>(20)</sup>

Esses dados publicados na literatura fazem com que grande parte dos autores aponte que a sensibilidade e a acurácia do EBUS sejam comparáveis às da mediastinoscopia, embora ainda seja necessário um estudo formal para validar tal conclusão.<sup>(18,19,21,22)</sup>

Nossa experiência demonstra que, para a obtenção de um alto rendimento diagnóstico com a utilização do EBUS, é fundamental que se promova a interação entre as diversas especialidades envolvidas na utilização do método.

Os resultados alcançados na fase inicial da experiência confirmam que o método é seguro, embora nossos resultados estejam aquém dos apresentados por serviços estabelecidos por um tempo maior – por exemplo, em um estudo com 502 pacientes com linfadenomegalia mediastinal

ou hilar, relatou-se sensibilidade e acurácia diagnóstica de 94%,<sup>(13)</sup> ou ainda em outro estudo com o relato de sensibilidade de 92,3% e acurácia diagnóstica de 98% em uma série de 108 pacientes com suspeita ou diagnóstico comprovado de câncer de pulmão.<sup>(23)</sup> Por outro lado, quando confrontamos nossos resultados com os resultados iniciais de outros grupos, há a confirmação de que as dificuldades que encontramos são comuns. Um grupo de autores optou por excluir de seus dados os resultados dos primeiros 10 pacientes, sob o argumento de que esse seria o número de procedimentos necessários para a curva de aprendizado.<sup>(17)</sup>

Um último ponto que merece ser comentado se refere ao papel da TBNA. Em um estudo que comparou a TBNA com o EBUS-TBNA no estadiamento do câncer de pulmão, foi concluído que, excetuando-se a estação subcarinal 7, o rendimento diagnóstico do EBUS-TBNA foi maior que o da TBNA nas demais estações linfonodais mediastinais.<sup>(24)</sup> Entretanto, a análise desse trabalho mostra que, além de haver um viés na metodologia empregada, os números obtidos não sustentam a conclusão apresentada.<sup>(25)</sup> Dessa forma, o real papel da TBNA frente ao EBUS-TBNA ainda está por ser definido.

Esses dados nos levam a concluir que é possível obter sensibilidade e acurácia diagnóstica aceitáveis na avaliação dos linfonodos mediastinais após um número relativamente pequeno de procedimentos utilizando-se o EBUS. Esse achado está em concordância com outros relatos da literatura que descrevem sua experiência inicial com o método.

## Referências

1. Pillot G, Siegel BA, Govindan R. Prognostic value of fluorodeoxyglucose positron emission tomography in non-small cell lung cancer: a review. *J Thorac Oncol.* 2006;1(2):152-9.
2. Whitson BA, Groth SS, Maddaus MA. Surgical assessment and intraoperative management of mediastinal lymph nodes in non-small cell lung cancer. *Ann Thorac Surg.* 2007;84(3):1059-65.
3. Ernst A, Eberhardt R, Krasnik M, Herth FJ. Efficacy of endobronchial ultrasound-guided transbronchial needle aspiration of hilar lymph nodes for diagnosing and staging cancer. *J Thorac Oncol.* 2009;4(8):947-50.
4. Ye T, Hu H, Luo X, Chen H. The role of endobronchial ultrasound guided transbronchial needle aspiration (EBUS-TBNA) for qualitative diagnosis of mediastinal and hilar lymphadenopathy: a prospective analysis. *BMC Cancer.* 2011;11:100.
5. Steinfort DP, Irving LB. Patient satisfaction during endobronchial ultrasound-guided transbronchial needle

- aspiration performed under conscious sedation. *Respir Care*. 2010;55(6):702-6.
6. Baker JJ, Solanki PH, Schenk DA, Van Pelt C, Ramzy I. Transbronchial fine needle aspiration of the mediastinum. Importance of lymphocytes as an indicator of specimen adequacy. *Acta Cytol*. 1990;34(4):517-23.
  7. Jacob-Ampuero MP, Haas AR, Ciocca V, Bibbo M. Cytologic accuracy of samples obtained by endobronchial ultrasound-guided transbronchial needle aspiration at Thomas Jefferson University Hospital. *Acta Cytol*. 2008;52(6):687-90.
  8. Alsharif M, Andrade RS, Groth SS, Stelow EB, Pambuccian SE. Endobronchial ultrasound-guided transbronchial fine-needle aspiration: the University of Minnesota experience, with emphasis on usefulness, adequacy assessment, and diagnostic difficulties. *Am J Clin Pathol*. 2008;130(3):434-43.
  9. Feller-Kopman D, Yung RC, Burroughs F, Li QK. Cytology of endobronchial ultrasound-guided transbronchial needle aspiration: a retrospective study with histology correlation. *Cancer*. 2009;117(6):482-90.
  10. Skov BG, Baandrup U, Jakobsen GK, Kiss K, Krasnik M, Rossen K, et al. Cytopathologic diagnoses of fine-needle aspirations from endoscopic ultrasound of the mediastinum: reproducibility of the diagnoses and representativeness of aspirates from lymph nodes. *Cancer*. 2007;111(4):234-41.
  11. Monaco SE, Schuchert MJ, Khalbuss WE. Diagnostic difficulties and pitfalls in rapid on-site evaluation of endobronchial ultrasound guided fine needle aspiration. *Cytojournal*. 2010;7:9.
  12. Lee HS, Lee GK, Lee HS, Kim MS, Lee JM, Kim HY, et al. Real-time endobronchial ultrasound-guided transbronchial needle aspiration in mediastinal staging of non-small cell lung cancer: how many aspirations per target lymph node station? *Chest*. 2008;134(2):368-74.
  13. Herth FJ, Eberhardt R, Vilmann P, Krasnik M, Ernst A. Real-time endobronchial ultrasound guided transbronchial needle aspiration for sampling mediastinal lymph nodes. *Thorax*. 2006;61(9):795-8.
  14. Vincent BD, El-Bayoumi E, Hoffman B, Doelken P, DeRosimo J, Reed C, et al. Real-time endobronchial ultrasound-guided transbronchial lymph node aspiration. *Ann Thorac Surg*. 2008;85(1):224-30.
  15. Tedde ML, de Araujo PH, Jatene FB. The true false-negative rates of EBUS and EUS. *Ann Thorac Surg*. 2011;91(5):1653-4; author reply 1654.
  16. Szlubowski A, Kuzdzał J, Kotodziej M, Soja J, Pankowski J, Obrochta A, et al. Endobronchial ultrasound-guided needle aspiration in the non-small cell lung cancer staging. *Eur J Cardiothorac Surg*. 2009;35(2):332-5; discussion 335-6.
  17. Groth SS, Whitson BA, D'Cunha J, Maddaus MA, Alsharif M, Andrade RS. Endobronchial ultrasound-guided fine-needle aspiration of mediastinal lymph nodes: a single institution's early learning curve. *Ann Thorac Surg*. 2008;86(4):1104-9; discussion 1109-10.
  18. Hammoud ZT, Anderson RC, Meyers BF, Guthrie TJ, Roper CL, Cooper JD, et al. The current role of mediastinoscopy in the evaluation of thoracic disease. *J Thorac Cardiovasc Surg*. 1999;118(5):894-9.
  19. Lemaire A, Nikolic I, Petersen T, Haney JC, Toloza EM, Harpole DH Jr, et al. Nine-year single center experience with cervical mediastinoscopy: complications and false negative rate. *Ann Thorac Surg*. 2006;82(4):1185-9; discussion 1189-90.
  20. Shrager JB. Mediastinoscopy: still the gold standard. *Ann Thorac Surg*. 2010;89(6):S2084-9.
  21. Patterson GA, Ginsberg RJ, Poon PY, Cooper JD, Goldberg M, Jones D, et al. A prospective evaluation of magnetic resonance imaging, computed tomography, and mediastinoscopy in the preoperative assessment of mediastinal node status in bronchogenic carcinoma. *J Thorac Cardiovasc Surg*. 1987;94(5):679-84.
  22. Pauwels M, Van Schil P, De Backer W, Van den Brande F, Eyskens E. Repeat mediastinoscopy in the staging of lung cancer. *Eur J Cardiothorac Surg*. 1998;14(3):271-3.
  23. Yasufuku K, Chiyo M, Koh E, Moriya Y, Iyoda A, Sekine Y, et al. Endobronchial ultrasound guided transbronchial needle aspiration for staging of lung cancer. *Lung Cancer*. 2005;50(3):347-54.
  24. Herth F, Becker HD, Ernst A. Conventional vs endobronchial ultrasound-guided transbronchial needle aspiration: a randomized trial. *Chest*. 2004;125(1):322-5.
  25. Tedde ML, Trindade E, Minamoto H. TBNA or EBUS-TBNA? That is the Question. *Arch Bronconeumol*. 2011 Nov 17. 2012;48(1):32.

## ***Sobre os autores***

---

### ***Miguel Lia Tedde***

Médico Assistente. Disciplina de Cirurgia Torácica, Instituto do Coração, Hospital das Clínicas, Faculdade de Medicina, Universidade de São Paulo, São Paulo (SP) Brasil.

### ***Viviane Rossi Figueiredo***

Supervisora. Serviço de Endoscopia Respiratória, Instituto do Coração, Hospital das Clínicas, Faculdade de Medicina, Universidade de São Paulo, e Instituto do Câncer do Estado de São Paulo, São Paulo (SP) Brasil.

### ***Ricardo Mingarini Terra***

Médico Assistente. Disciplina de Cirurgia Torácica, Instituto do Coração, Hospital das Clínicas, Faculdade de Medicina, Universidade de São Paulo, e Instituto do Câncer do Estado de São Paulo, São Paulo (SP) Brasil.

### ***Hélio Minamoto***

Médico Assistente. Disciplina de Cirurgia Torácica, Instituto do Coração, Hospital das Clínicas, Faculdade de Medicina, Universidade de São Paulo, São Paulo (SP) Brasil.

### ***Fábio Biscegli Jatene***

Professor Titular. Disciplina de Cirurgia Torácica, Instituto do Coração, Hospital das Clínicas, Faculdade de Medicina, Universidade de São Paulo, São Paulo (SP) Brasil.