

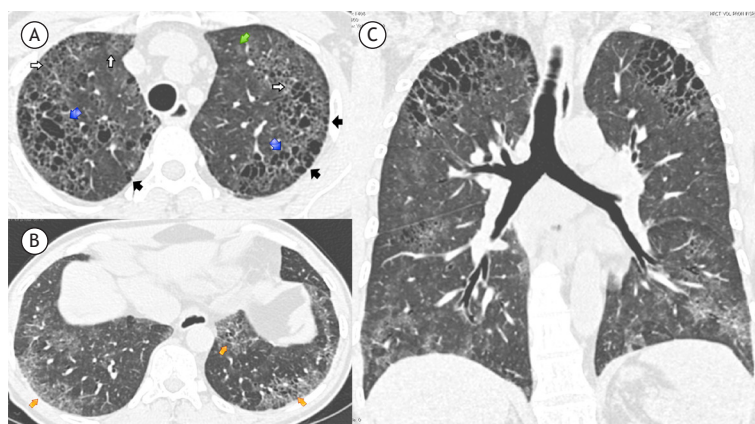


## TCAR em doenças pulmonares intersticiais relacionadas ao tabagismo: uma superposição caleidoscópica de padrões

Gaetano Rea<sup>1</sup>, Tullio Valente<sup>1</sup>, Edson Marchiori<sup>2,3</sup>

Um paciente de 39 anos de idade, do sexo masculino, comerciante de couro, apresentava uma história de 6 meses de dispneia, hipoxemia e hipocratismo digital. Ele tinha uma história de tabagismo de 30 maços por ano. Os resultados dos testes laboratoriais foram normais. Os testes de função pulmonar mostravam uma diminuição grave da DLCO (49% do previsto) e da CVF (64% do previsto), sugestivo de restrição. A TCAR (Figura 1) mostrava micronódulos mal definidos com mudanças pseudocísticas sutis das vias aéreas e leve espessamento segmentado dos septos nos lobos superiores. Outros achados foram enfisema centrolobular e paraseptal e espessamento da parede brônquica. Opacidades em vidro fosco (OVF) segmentadas, com elementos reticulares finos e contendo pequenas áreas de bronquiectasia, foram observados nos lobos inferiores. Uma reconstrução coronal mostrou claramente a coexistência de achados

relacionados ao fumo: nódulos centrolobulares em lobos superiores, típicos de bronquiolite respiratória (BR); espessamento dos septos interlobulares, característicos de doença intersticial pulmonar associada à BR (DIP-BR); áreas centrolobulares e paraseptais de atenuação, como vistas no enfisema; e OVF segmentadas e cistos nos lobos inferiores, sugestivos de com elementos semelhantes ao de pneumonia intersticial descamativa (PID). O lavado broncoalveolar, realizado no lobo superior direito, revelou 82% de macrófagos preenchidos com pigmentos (embora a DIP-BR superponha-se com a PID, elas diferem em sua extensão/distribuição). Conforme relatado nas mais recentes declarações da *American Thoracic Society/European Respiratory Society*,<sup>(1,2)</sup> vários padrões na TCAR podem ser observados no mesmo paciente fumante. Portanto, o radiologista pode realmente fazer a diferença no diagnóstico final.



**Figura 1.** TCAR de lobos superiores (A) mostra micronódulos mal definidos (seta verde), com mudanças pseudocísticas sutis das vias aéreas (setas azuis) e leve espessamento segmentado dos septos nos lobos superiores (setas brancas). Achados complementares são enfisema paraseptal e centrolobular raro (setas pretas) e espessamento da parede brônquica. A TCAR de lobos inferiores (B) mostra opacidades em vidro fosco segmentadas com elementos reticulares finos e contendo áreas muito pequenas de bronquiectasia (setas laranja). A reconstrução coronal (C) melhor demonstra os padrões coexistentes descritos nas imagens de TCAR axial.

### LEITURAS RECOMENDADAS

1. Travis WD, Costabel U, Hansell DM, King TE Jr, Lynch DA, Nicholson AG, et al. An official American Thoracic Society/European Respiratory Society statement: Update of the international multidisciplinary classification of the idiopathic interstitial pneumonias. *Am J Respir Crit Care Med.* 2013;188(6):733-48. <http://dx.doi.org/10.1164/rccm.201308-1483ST>
2. Sverzellati N, Lynch DA, Hansell DM, Johkoh T, King TE Jr, Travis WD. American Thoracic Society-European Respiratory Society Classification of the Idiopathic Interstitial Pneumonias: Advances in Knowledge since 2002. *Radiographics.* 2015;35(7):1849-71. <http://dx.doi.org/10.1148/rg.2015140334>

1. Dipartimento di Radiologia, A.O. dei Colli, Ospedale Monaldi di Napoli, Napoli, Italia.  
2. Universidade Federal Fluminense, Niterói (RJ) Brasil.  
3. Universidade Federal do Rio de Janeiro, Rio de Janeiro (RJ) Brasil.