



Embolia pulmonar gordurosa de origem neoplásica

Flávia Pinto¹, Miriam Menna Barreto¹, Daniela Braz Parente¹, Edson Marchiori¹

AO EDITOR,

Relatamos o caso de uma mulher de 67 anos, hipertensa e diabética, com diagnóstico recente de uma massa renal à direita. Foram realizadas TC e ressonância magnética (RM) de abdome, que mostraram que a lesão renal, que media aproximadamente 7,5 cm no maior eixo, era predominantemente exofítica, situava-se na metade superior do rim direito, apresentava áreas sugestivas de gordura intratumoral, e havia extensão do sinal da lesão para a veia renal ipsilateral e para a veia cava inferior (Figura 1A). Foi realizada biópsia percutânea guiada por TC, com diagnóstico histopatológico de neoplasia de células ora claras, ora oxifílicas, com moderado índice proliferativo, provavelmente malignas, favorecendo o diagnóstico de neoplasia renal primária maligna.

A paciente deu entrada na emergência pouco tempo depois do diagnóstico do tumor renal apresentando queixas

respiratórias. Foi realizada TC de tórax, que evidenciou imagens com densidade negativa, compatíveis com gordura, no interior de vasos pulmonares (Figura 1B). Foi indicada a complementação com angiotomografia de tórax, que comprovou tratar-se de embolia pulmonar com conteúdo gorduroso (Figuras 1C e 1D). Dessa forma, foi firmado o diagnóstico de embolia pulmonar relacionada ao tumor de células renais.

É importante ressaltar que esse diagnóstico só pôde ser firmado pelas características do êmbolo estudadas com a TC e a RM. No primeiro método, as medidas da densidade do êmbolo mostraram valores negativos, caracterizando a presença de gordura. Foi realizada também RM do tórax com uso de meio de contraste, mostrando uma queda de sinal no interior do trombo na sequência com saturação de gordura e no T1 fora de fase, comprovando a presença de gordura no êmbolo pulmonar. Essas mesmas características foram demonstradas na

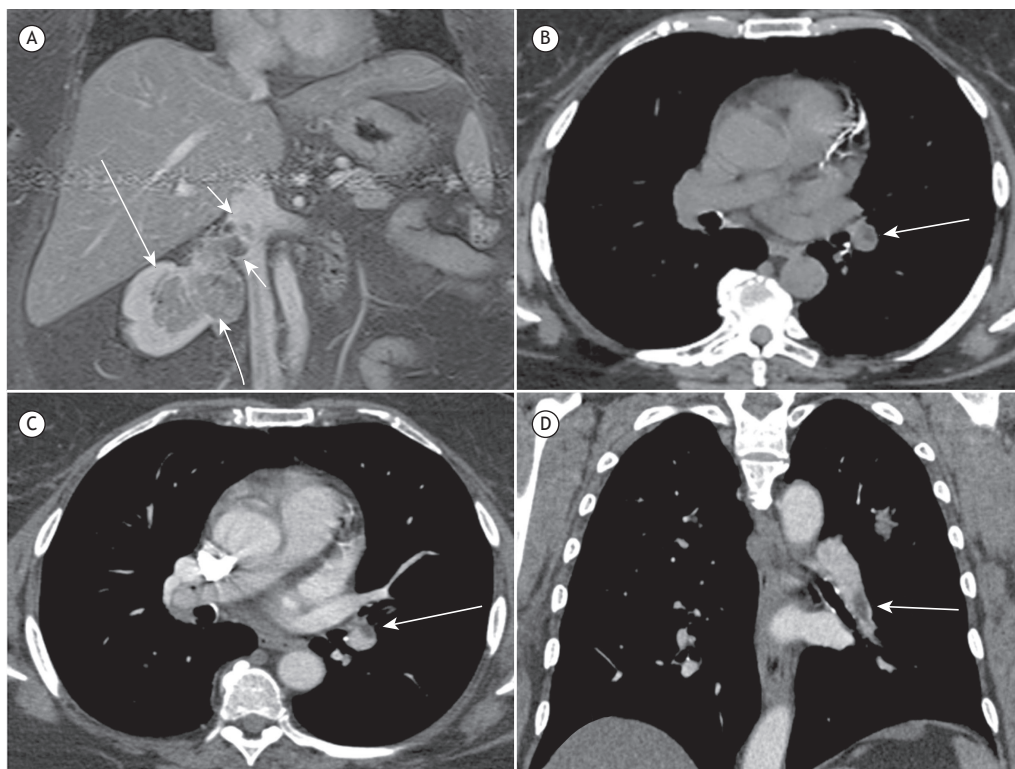


Figura 1. Em A, imagem de ressonância magnética em corte coronal, ponderada em T1 com saturação de gordura após o uso de contraste, mostrando o tumor renal ocupando o seio renal (setas) e a invasão da veia renal direita, se estendendo até a luz da veia cava inferior (cabeças de seta). Em B, corte axial de TC sem contraste, evidenciando falha de enchimento com densidade de gordura espontaneamente identificada em ramo da artéria pulmonar esquerda (seta). Angiotomografia do tórax com cortes axial (em C) e coronal (em D), evidenciando êmbolo com densidade de gordura ocupando parcialmente a luz do ramo da artéria pulmonar para o lobo inferior esquerdo (setas). As medidas de densidade do êmbolo tumoral variaram de -30 a -60 unidades Hounsfield.

1. Departamento de Radiologia, Universidade Federal do Rio de Janeiro, Rio de Janeiro (RJ) Brasil.

tumoração renal, inclusive em seu componente dentro das veias renal e cava inferior.

A demonstração de gordura em um tumor renal por métodos de imagem é muito sugestiva de angiomiolipoma. Contudo, raramente a gordura pode ser relacionada a outros tipos de neoplasia renal, dentre elas, os tumores malignos de células renais.⁽¹⁾ A literatura descreve alguns casos de embolia pulmonar relacionada a tumores renais, a maioria de casos de angiomiolipoma evoluindo com trombo gorduroso pulmonar.⁽²⁻⁴⁾ Encontramos na literatura apenas um caso relatado de tumor maligno de células renais evoluindo com embolia pulmonar,⁽⁵⁾ porém sem relato de conteúdo gorduroso no êmbolo. Portanto, além da associação já conhecida de angiomiolipoma renal e êmbolo gorduroso nas artérias pulmonares,

demonstramos, através desse caso, essa associação também com o tumor de células renais. O carcinoma de células renais é a neoplasia renal maligna mais frequente, com doença metastática no momento do diagnóstico em até 20-25% dos casos.⁽⁵⁾ É importante ressaltar a associação dos tumores renais com a embolia pulmonar gordurosa pois, dadas as características de sinal na RM e de densidade na TC, relativamente específicas de gordura, a suspeição diagnóstica pode ser feita mesmo em exames sem contraste, como foi o caso dessa paciente.

Em conclusão, é importante a avaliação de trombos com densidade negativa no interior dos vasos pulmonares de pacientes com neoplasia renal, com ou sem sintomas respiratórios, para o diagnóstico de embolia pulmonar neoplásica.

REFERÊNCIAS

1. Hammadeh MY, Thomas K, Philp T, Singh M. Renal cell carcinoma containing fat mimicking angiomyolipoma: demonstration with CT scan and histopathology. *Eur Radiol.* 1998;8(2):228-9. <https://doi.org/10.1007/s003300050367>
2. Harris K, Hatem E, Maroun R, Seminara D, Maniatis T. A renal angiomyolipoma with extension to the renal vein and asymptomatic fat pulmonary embolus. *Ther Adv Respir Dis.* 2014;8(4):133-5. <https://doi.org/10.1177/1753465814538690>
3. Hamidi N, Suer E, Gokce MI, Alacayir I, Atasoy C, Kankaya D, et al. An Unusual Manifestation of Renal Angiomyolipoma: Pulmonary Fat Embolism. *Urology.* 2015;86(3):e13-5. <https://doi.org/10.1016/j.urology.2015.05.016>
4. Yarmish G, DiPoce J. Case 199: Aggressive angiomyolipoma with renal vein thrombosis and pulmonary fat embolus. *Radiology.* 2013;269(2):615-8. <https://doi.org/10.1148/radiol.13121187>
5. Lim NK, Aik OT, Meng LL, Htun TH, Razack AH. Superior vena caval syndrome secondary to metastatic renal cell carcinoma. *J Coll Physicians Surg Pak.* 2014;24 Suppl 1:S68-70.