



Atenuação em mosaico

Edson Marchiori^{1,a}, Bruno Hochhegger^{2,b}, Gláucia Zanetti^{1,c}

Mulher, 48 anos, com história de cansaço, dispneia progressiva, tosse seca e emagrecimento de 16 kg há um ano. Exames laboratoriais normais. A TC do tórax evidenciou padrão de atenuação em mosaico (PAM; Figura 1).

A TC de tórax mostra basicamente o PAM. Atenuação em mosaico, por definição, é um padrão tomográfico no qual se observam áreas com diferentes valores de atenuação distribuídas difusamente no parênquima pulmonar. Essas áreas mostram bordas bem definidas, que correspondem aos limites dos lóbulos pulmonares secundários ou a um conjunto deles. O PAM pode resultar de doenças vasculares, doenças das pequenas vias aéreas e doenças parenquimatosas.⁽¹⁾

O principal exemplo de doença vascular acarretando PAM é a hipertensão pulmonar causada por tromboembolismo pulmonar crônico. Nessa situação, as áreas de hipoaatenuação correspondem a zonas de hipoperfusão, e as áreas de hiperatenuação correspondem a zonas de vascularização normal ou com aumento da perfusão. Sinais de tromboembolismo crônico que podem ajudar no diagnóstico incluem falhas de enchimento nas artérias pulmonares, artérias pulmonares serpiginosas e hipertrofia de artérias brônquicas. Outro importante

sinal é a redistribuição do fluxo, com vascularização mais pronunciada nas áreas hiperatenuadas, e hipofluxo nas áreas hipoaatenuadas. Também sinais de hipertensão pulmonar podem estar presentes, como aumento do ventrículo direito, abaulamento do septo interventricular e dilatações de artérias pulmonares.

O comprometimento parenquimatoso caracterizado por áreas esparsas de atenuação em vidro fosco pode ser visto em várias doenças, como hemorragia pulmonar, pneumonia por *Pneumocystis jirovecii* e proteinose alveolar, entre outras. Nessa situação, o parênquima anormal corresponde às zonas mais densas, que têm atenuação em vidro fosco, sendo que as zonas menos densas correspondem ao parênquima normal. A presença de espessamento de septos interlobulares reforça essa possibilidade.

As principais doenças de pequenas vias aéreas que podem cursar com PAM são as bronquiolites (incluindo a pneumonite por hipersensibilidade)⁽²⁾ e a asma brônquica. Nesses pacientes basicamente ocorre aprisionamento aéreo, com as zonas de menor densidade correspondendo às áreas anormais, onde o ar fica retido por obstrução parcial brônquica ou bronquiolar. Essas áreas são mais bem evidenciadas em sequências tomográficas obtidas em expiração. Frequentemente se observa também

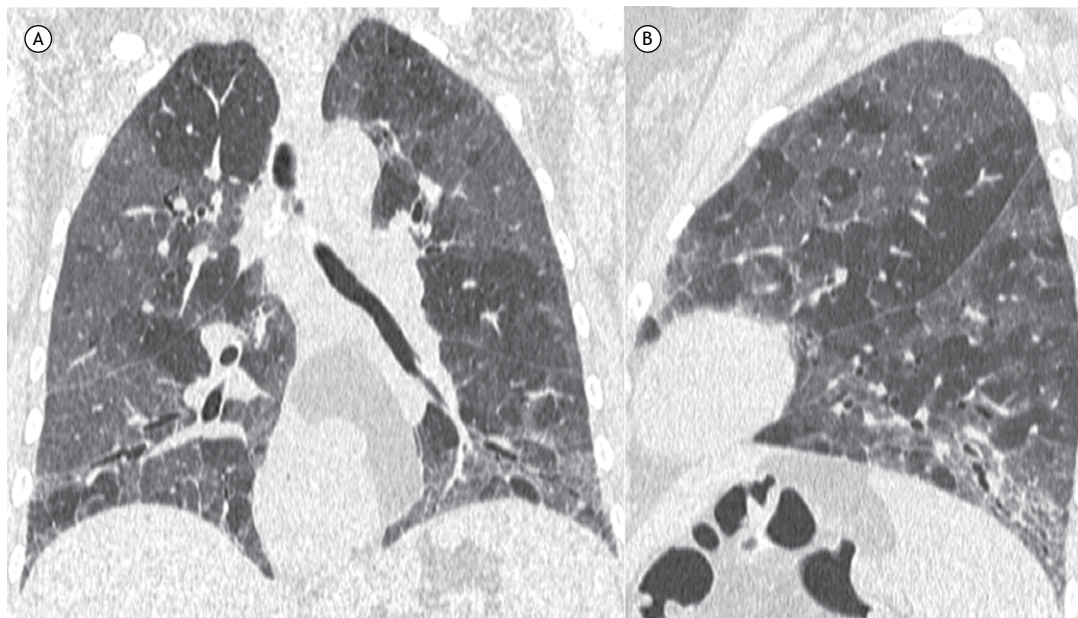


Figura 1. TC de tórax com reconstruções coronal (em A) e sagital (em B) mostrando áreas de diferentes atenuações no parênquima pulmonar. Os cortes em expiração (não mostrados) evidenciaram aprisionamento aéreo. Observar também opacidades reticulares e bronquiolectasias nas bases pulmonares.

1. Universidade Federal do Rio de Janeiro, Rio de Janeiro (RJ) Brasil.

2. Universidade Federal de Ciências da Saúde de Porto Alegre, Porto Alegre (RS) Brasil.

a. <http://orcid.org/0000-0001-8797-7380>; b. <http://orcid.org/0000-0003-1984-4636>; c. <http://orcid.org/0000-0003-0261-1860>

espessamento de paredes brônquicas, com ou sem dilatação ou presença de plugues mucosos. Pode haver diminuição do número e calibre dos vasos, por vasoconstricção hipóxica.

Dessa maneira, em termos práticos, essas causas podem ser diferenciadas na TC levando-se em conta principalmente dois fatores: a presença ou não de aprisionamento aéreo e a avaliação do padrão

de vascularização pulmonar. Nossa paciente não evidenciava alterações na vascularização pulmonar ou de redistribuição de fluxo arterial e cursava com aprisionamento aéreo, sendo então o comprometimento caracterizado como de pequenas vias aéreas. Ela tinha história de dormir em um quarto com mais de vinte gaiolas de pássaros. O diagnóstico final foi de pneumonite por hipersensibilidade.

REFERÊNCIAS

1. Kligerman SJ, Henry T, Lin CT, Franks TJ, Galvin JR. Mosaic Attenuation: Etiology, Methods of Differentiation, and Pitfalls. *Radiographics*. 2015;35(5):1360-80. <https://doi.org/10.1148/rg.2015140308>
2. Dias OM, Baldi BG, Pennati F, Aliverti A, Chate RC, Sawamura MVY, et al. Computed tomography in hypersensitivity pneumonitis: main findings, differential diagnosis and pitfalls. *Expert Rev Respir Med*. 2018;12(1):5-13. <https://doi.org/10.1080/17476348.2018.1395282>