

AGENER UNIÃO

boletim pet

volume 05/2016

ATUALIDADES SOBRE AS NEOPLASIAS MAMÁRIAS EM CADELAS E GATAS

Prof. Dr. Andrigo Barboza de Nardi

Professor do Depto. de Clínica e Cirurgia Veterinária da UNESP,
Campus de Jaboticabal

**AGENER
UNIÃO**
SAÚDE ANIMAL

ÍNDICE

INFORMAÇÕES GERAIS.....	04
CARACTERÍSTICAS DOS TUMORES MAMÁRIOS.....	05
DIAGNÓSTICO DOS TUMORES MAMÁRIOS.....	07
PASSO A PASSO NO TRATAMENTO DE CADELAS E GATAS COM TUMORES MAMÁRIOS.....	08
CARCINOMA INFLAMATÓRIO – COMO RECONHECER ESSE TUMOR E O QUE FAZER?.....	11
PONTOS CHAVE SOBRE OS TUMORES MAMÁRIOS EM CADELAS E GATAS.....	12
REFERÊNCIAS BIBLIOGRÁFICAS.....	12
SOLUÇÕES AGENER UNIÃO PARA NEOPLASIAS MAMÁRIAS EM CADELAS E GATAS.....	17



Prof. Dr. Andriago Barboza de Nardi
Prof. do Depto. de Clínica e Cirurgia
Veterinária da UNESP, Campus de
Jaboticabal

- Médico Veterinário formado pela Universidade Federal do Paraná (UFPR), Campus de Curitiba.
- Mestrado, Doutorado e Pós-doutorado em Cirurgia Veterinária, com ênfase na área de Oncologia Veterinária, na Universidade Estadual Paulista (UNESP), Campus de Jaboticabal.
- Coautor do livro Quimioterapia Antineoplásica em Cães e Gatos, Editora Medvet.
- Coautor do livro Oncologia em Cães e Gatos, Editora Roca.
- Coautor do livro Dia-a-dia – Tópicos selecionados em especialidades veterinárias, Editora Medvop.
- Coautor do livro Princípios e Técnicas de Cirurgias Reconstrutivas da Pele em Cães e Gatos, Editora Medvop.
- Professor do Departamento de Clínica e Cirurgia Veterinária da Universidade Estadual Paulista (UNESP), Campus de Jaboticabal.
- Responsável pelo Serviço de Cirurgia Reconstrutiva do Hospital Veterinário da Universidade Estadual Paulista (UNESP), Campus de Jaboticabal.
- Bolsista de Produtividade em Pesquisa do Conselho Nacional de Desenvolvimento Científico e Tecnológico (CNPq).

INFORMAÇÕES GERAIS

O tumor de glândula mamária é o principal tumor que acomete as cadelas e o terceiro tipo mais comum nas gatas¹⁻⁴. Estima-se que no Brasil, a incidência de tumores mamários malignos em cadelas seja superior a 70%^{5,6}, enquanto em gatas a incidência é em torno de 80% a 90%^{7,8}. As cadelas com faixa etária entre 7 e 12 anos e as gatas com idade entre 10 e 12 anos são as mais predispostas ao desenvolvimento dessa neoplasia^{4,8-10}. As raças caninas mais acometidas são Poodle, Dachshund, Yorkshire Terrier, Maltês, Cocker Spaniel, Pastor Alemão, Boxer, Pointer, Fox Terrier e sem raça definida e as gatas siamesas são as mais afetadas^{8,10,11}.

Sabe-se que os tumores mamários são hormônio-dependentes, assim, a castração precoce previne o desenvolvimento dessa enfermidade. Cadelas castradas antes do primeiro estro apresentam um risco de desenvolvimento de neoplasia mamária de 0,5%; antes do segundo estro o risco é de 8% e antes do terceiro estro, de 26%; enquanto nas gatas o risco é de 9% quando castradas antes do primeiro estro, 14% antes do segundo estro, subindo rapidamente para 89% quando castradas após o segundo estro^{2,12}.

Estudos não conseguiram comprovar se as variações hormonais fisiológicas sobre as glândulas mamárias que podem acarretar em irregularidades do ciclo estral, hiperplasia endometrial cística e pseudogestação aumentariam o risco de tumores mamários e nem o efeito protetor da gestação, como observado em mulheres^{8,10}.

O uso de contraceptivos (progestágenos) injetáveis para a prevenção do estro, por sua vez, foi implicado no aumento do risco de desenvolvimento principalmente de tumores benignos, tanto nas cadelas como nas gatas¹³⁻¹⁵. Assim, recomenda-se que o seu uso seja evitado e seja substituído pela realização da castração precoce. As terapias hormonais podem ainda causar em gatas lesões benignas denominadas hiperplasia fibroepitelial (Figura 1), em que ocorre rápido crescimento de uma ou mais glândulas mamárias pela proliferação do epitélio do ducto mamário e do estroma, podendo ser confundido com uma neoplasia mamária, essa condição pode ocorrer com apenas uma injeção de progestágenos^{8,13,16}. Por outro lado, alguns estudos mostraram que fêmeas caninas castradas são mais predispostas ao desenvolvimento de outras neoplasias como osteossarcoma, hemangiossarcoma e mastocitoma cutâneo quando comparado com fêmeas não

castradas¹⁷⁻²². No entanto, mais estudos precisam ser realizados para comprovar esses achados. A obesidade também pode contribuir com o desenvolvimento dos tumores mamários em cadelas e ga-

tas^{8,23-25}, podendo, inclusive, contribuir com a progressão tumoral e o desenvolvimento de metástase (LIM et al., 2015).

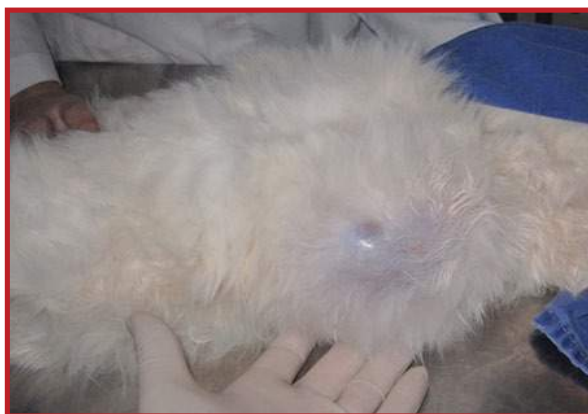

Figura 1. Hiperplasia fibroepitelial em gata.

CARACTERÍSTICAS DOS TUMORES MAMÁRIOS

Os tumores mamários normalmente apresentam-se como nódulos circunscritos e de tamanho variado. Os tumores maiores podem ser irregulares, tendem a ulceração, podem tornar-se inflamados e infectados e estarem aderidos à musculatura (Figura 2). Os tumores benignos exibem crescimento lento, enquanto os tumores malignos normalmente apresentam rápida evolução, podem ser invasivos e se espalhar para outros órgãos^{8,10} (Figuras 3 e 4). Acredita-se que os tumores mamários benignos em cadelas possam

se transformar após alguns meses em tumores malignos e que a forma carcinomatosa seja o seu processo final²⁶. A presença de mais de um tumor acometendo uma ou mais glândulas mamárias é frequente nas cadelas (70% dos casos) e esses tumores são, normalmente, primariamente independentes, apresentando distintos tipos histológicos²⁶. Nas gatas, mais de 80% dos tumores apresentam ulceração, invasão linfática, metástase regional e a distância²⁷.

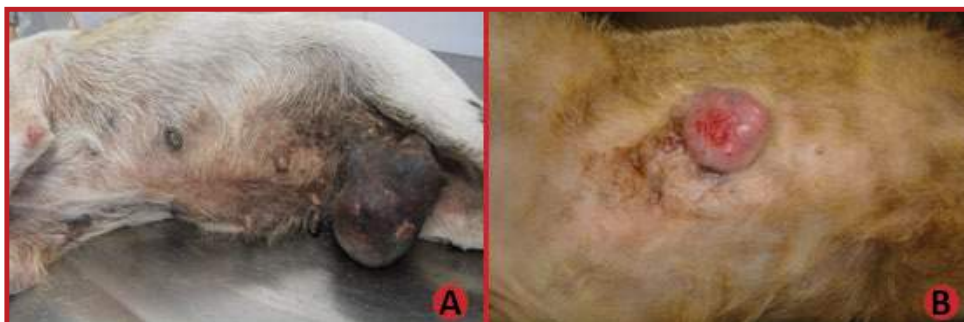

Figura 2. Tumor mamário em cadela (A) e em gata (B).

<p>METÁSTASES</p> <ul style="list-style-type: none"> - Linfonodos regionais - Pulmão - Fígado - Baço - Pele - Osso - Rim - Encéfalo 	
<p>METÁSTASES</p> <ul style="list-style-type: none"> - Linfonodos regionais - Pulmão - Fígado - Pleura - Diafragma - Rim - Glândula adrenal 	

Figura 3. Principais locais de metástases de tumores mamários em cadelas e gatas.

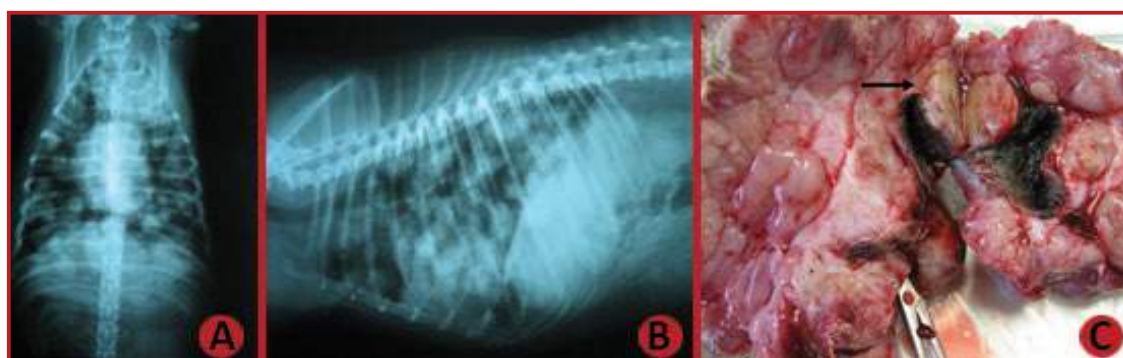


Figura 4. Metástase pulmonar (A e B) e em linfonodo regional (C) em cadela. A seta mostra o linfonodo inguinal acometido envolto pelo tumor mamário presente em mama inguinal.

Como forma de se estabelecer o prognóstico clínico para as pacientes com tumores mamários, a Organização Mundial da Saúde (OMS) criou um sistema de estadiamento que tem como finalidade avaliar o tamanho do tumor primário (T), o comprometimento

dos linfonodos regionais (N) e se há ou não presença de metástase à distância (M)^{8,28} (Tabelas 1 e 2). Assim, tumores maiores do que 3 cm, presença de metástases em linfonodos regionais e/ou a distância estão relacionados com piores prognósticos^{1,8,26}.

Tabela 1. Estadiamento dos tumores mamários em cadelas.

Estádio	Tamanho Tumoral	Status Nodal	Metástases
1	T1 < 3cm	N0	M0
2	T2 3-5cm	N0	M0
3	T3 > 5cm	N0	M0
4	Qualquer T	N1	M0
5	Qualquer T	Qualquer N	M1

Tabela 2. Estadiamento dos tumores mamários em gatas.

<i>Estádio</i>	<i>Tamanho Tumoral</i>	<i>Status Nodal</i>	<i>Metástases</i>
1	T1 < 2cm	N0	M0
2	T2 2-3cm	N0	M0
3	T1 or T2	N1	M0
	T3 > 3cm	N0 ou N1	M0
4	Qualquer T	Qualquer N	M1

DIAGNÓSTICO DOS TUMORES MAMÁRIOS

O exame físico minucioso das mamas de ambas ca-deias mamárias é o primeiro passo para o diagnóstico e também para avaliação de recidiva ou aparecimento de novos tumores mamários^{3,8,10}. O exame radiográfico de tórax em três projeções (lateral direita, lateral esquerda e ventrodorsal) deve ser realizado para avaliação de metástases no parênquima pulmonar e o envolvimento de linfonodos torácicos. Tomografia computadorizada é indicada sempre que possível para detecção precoce de nódulos pulmonares menores do que 6mm, por não serem detectados no exame radiográfico. O ultrassom abdominal, por sua vez, é recomendado para avaliação de metástases em órgãos abdominais^{3,8,10}. A avaliação do tumor mamário pelo ultrassom pode sugerir se o mesmo é maligno quando forem observadas margens irregulares e ecografia interna heterogênea²⁹.

O exame citológico deve ser realizado para exclusão de diagnósticos diferenciais como mastite, lipoma, mastocitoma, outras neoplasias cutâneas e a hiperplasia fibroepitelial em gatas. Além disso, também pode ser usada para avaliação de linfonodos regionais para identificação de metástases^{3,8}. No entanto, a citologia não é um exame preciso para a diferenciação de tumores benignos de malignos, provavelmente pelas variações morfológicas que podem ocorrer em

diferentes áreas do tumor mamário, apesar de estudos mostrarem concordância em 63% dos casos com diagnósticos confirmados pela histopatologia, sensibilidade de 73% e especificidade de 83%^{30,31}.

O diagnóstico definitivo deve ser obtido pela avaliação histopatológica, bem como a determinação do grau de malignidade tumoral. Recentemente, foi publicado duas novas classificações para os tumores mamários de cadelas: Goldschmidt et al. (2011)³² e Cassali et al. (2014)³. Os tumores benignos mais comumente diagnosticados na cadela são os adenomas (simples e complexo), fibroadenoma e o tumor misto benigno, enquanto os carcinomas tubulares, carcinomas tubulopapilíferos e os carcinomas em tumor misto são os tumores malignos mais verificados^{1,3,8}, enquanto nas gatas, embora raramente ocorram, os tumores benignos mais observados são fibroadenoma, hiperplasia fibroadenomatosa, ectasia ductal e epiteliose focal^{7,33} e entre os malignos os carcinomas tubular, papilar, sólido e cribriformes são os mais encontrados⁸. A graduação dos tumores malignos é determinada segundo o sistema de graduação humano Elston and Ellis (1991)³⁴ para as gatas e de Peña et al. (2013)³⁵, modificado do sistema humano, para as cadelas, levando-se em conta a formação tubular do tumor, o pleomorfismo nuclear e o índice mitótico.

PASSO A PASSO NO TRATAMENTO DE CADELAS E GATAS COM TUMORES MAMÁRIOS

TRATAMENTO CIRÚRGICO

A remoção cirúrgica é o tratamento de eleição dos tumores mamários e nas cadelas é o que proporciona maior chance de cura. A escolha da técnica cirúrgica deve ser baseada no estadiamento tumoral, drenagem linfática e localização do tumor, podendo ser realizada nodulectomia, mastectomia regional (remoção parcial da cadeia mamária), mastectomia unilateral (remoção completa da uma cadeia mamária) e mastectomia bilateral (remoção completa de ambas cadeias mamárias). Nas cadelas, a escolha do tipo de cirurgia mais adequado ainda é controversa^{8,10}. A mastectomia simples e a remoção completa da cadeia mamária não diferiram em relação ao tempo livre de doença e sobrevida³⁶, enquanto, a realização da mastectomia regional para remoção de um único tumor foi associada com o aparecimento de novos tumores no parênquima mamário remanescente em 58% dos casos, embora não tenha sido observada recidiva tumoral³⁷. Portanto, não há um estudo que comprove qual a melhor técnica a ser usada em cadelas, todavia, a mastectomia unilateral pode ser empregada como uma medida profilática, visando diminuir a incidência de novos tumores mamários. A nodulectomia é mais utilizada como medida paliativa para os pacientes que apresentam nódulos ulcerados e metástase à distância no momento do diagnóstico. As margens cirúrgicas preconizadas são de 2 a 3 cm e na presença de tumores grandes e aderidos deve-se incluir a fáscia muscular abdominal e até mesmo porções da parede abdominal para se obter margens profundas^{10,27}. Em gatas, devido a maior agressividade dos tumores mamários, recomenda-se a realização da mastectomia bilateral ou a realização da mastectomia unilateral num primeiro momento seguida da remoção da outra cadeia após 3 ou 4 semanas da data da primeira cirurgia^{10,38,39}.

Pacientes que apresentam tumores pequenos e bem diferenciados possuem bom prognóstico após a ressecção cirúrgica, enquanto na presença de neoplasias em estádios avançados e com alto grau de malignidade, a chance de recidiva e de desenvolvimento de

metástases são maiores, sendo necessário a associação de terapias adjuvantes.

MASTECTOMIA + CASTRAÇÃO

Estudos recentes mostraram que a castração realizada no momento da cirurgia pode ter algum benefício para as cadelas, uma vez que foi observada uma redução em torno de 50% no aparecimento de novos tumores nas cadelas que apresentavam tumores benignos, além disso, cães com tumores mamários grau 2, positivos para receptores de estrógenos ou com aumento na concentração sérica de estrógeno antes da cirurgia podem apresentar algum benefício com a castração^{40,41}. Em gatas, a castração juntamente com a remoção cirúrgica é controversa, mas alguns autores recomendam que seja feita^{42,43}. A castração deve ser realizada antes da mastectomia para minimizar a possibilidade de implantação de células neoplásicas no interior da cavidade abdominal¹⁰.

REMOÇÃO DO LINFONODO SENTINELA

Os linfonodos sentinela são definidos como os primeiros linfonodos de uma bacia linfática regional a drenar a linfa do sítio neoplásico, sendo, portanto o primeiro a conter as células tumorais (Figura 5)⁴⁴. Assim, recomenda-se que a sua remoção ocorra concomitantemente à mastectomia, tanto em cadelas como em gatas³⁹. Algumas técnicas e o uso de corantes podem ser utilizados para facilitar o mapeamento da drenagem linfática e a remoção do linfonodo sentinela, como o uso de tecnécio 99m, hemossiderina autóloga, corantes como o azul de metileno e azul patente⁴⁴⁻⁴⁹. Em cadelas são frequentemente utilizados o azul de metileno a 1% (0,5 a 1 mL do corante para cadelas com até 15 kg e 1 a 2 mL para cadela acima de 15 kg) e o azul patente 2,5% (2mg/kg), por via intradérmica, na região peritumoral, enquanto em gatas, o azul patente pode ser empregado sem risco de toxicidade, na mesma dose, concentração e via de aplicação que em cães. Os corantes devem ser aplicados em torno de 30 minutos antes da remoção do linfonodo.

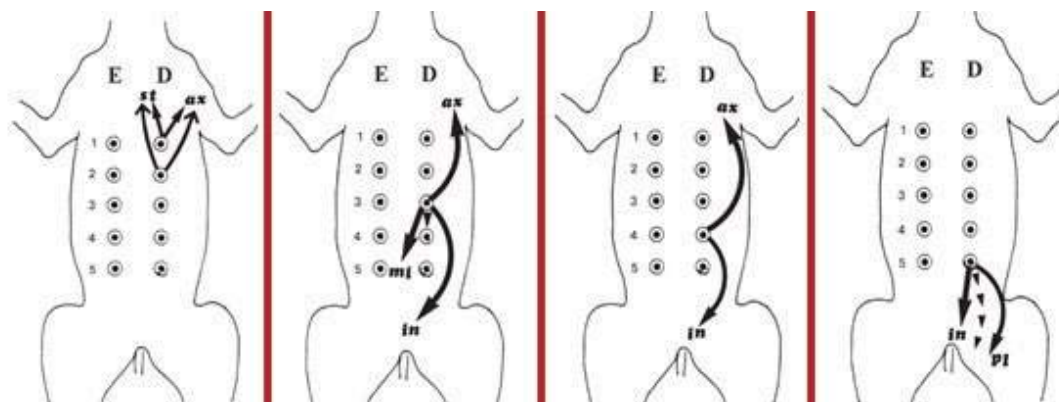


Figura 5. Representação esquemática da drenagem linfática dos tumores mamários caninos, modificada de Patsikas et al.⁵⁰. D = direita, E = esquerda, 1 = torácica cranial, 2 = torácica caudal, 3 = abdominal cranial, 4 = abdominal caudal e 5 = inguinal.

TRATAMENTO QUIMIOTERÁPICO

A quimioterapia adjuvante é recomendada para cães que apresentam tumores que invadem vasos linfáticos ou sanguíneos, linfonodos e tipos histológicos mais agressivos como carcinoma sólido, anaplásico e micropapilar, carcinosarcoma e sarcomas mamários (osteossarcoma, condrossarcoma, fibrosarcoma e hemangiossarcoma), ou seja, que estão relacionados a um prognóstico ruim a reservado^{3,8,32} (Tabela 3). No entanto, sua real eficácia ainda é desconhecida¹. Os protocolos quimioterápicos propostos na literatura consistem na administração de 5-fluoracil e ciclofosfamida, doxorubicina como agente único, doxorubicina associada a ciclofosfamida ou a carboplatina, carboplatina como agente único, gencitabina associada a carboplatina^{3,51,52} (Tabela 4).

Em cadelas, a combinação de 5-fluoracil (150 mg/m²/via intravenosa) e ciclofosfamida (100mg/m²/via intravenosa) (Protocolo 1), administrado no mesmo dia, semanalmente (4 ciclos) apresentou uma boa influência no tempo livre de doença e na sobrevida de cães com carcinoma complexo e carcinosarcoma⁵¹. Pacientes com carcinomas mamários como carcinomas simples, carcinomas de células escamosas e carcinosarcoma que foram tratadas com gencitabina (800 mg/m²/via intravenosa) associada a carboplatina (10 mg/kg/via intravenosa) (Protocolo 4), não diferiram no tempo de recidiva, no aparecimento de metástases a distância ou na sobrevida em comparação com cadelas que

foram tratadas apenas com cirurgia⁵². A carboplatina, associada ou não a inibidores de COX-2, mostrou ser uma boa opção terapêutica no tratamento de tumores malignos, pois apresentou aumento na sobrevida quando comparado com animais que foram submetidos exclusivamente a ressecção cirúrgica⁵³. No caso de metástases pulmonares ou em outros órgãos recomenda-se o uso do paclitaxel (170mg/m² ou 5mg/kg, via intravenosa), a cada 21 dias, 3 a 6 aplicações. Essa medicação deve ser administrada com muita cautela pois pode causar reação de hipersensibilidade. Assim, para evitar esta ocorrência, os pacientes devem ser pré-medicados com dexametasona e difenidramina três dias antes e depois da aplicação desse quimioterápico^{3,54}.

Em gatas, o uso da doxorubicina associada a ciclofosfamida (Protocolo 2) apresentou respostas parciais em gatas com tumores irresssecáveis ou com metástases a distância^{55,56}. Gatas tratadas com cirurgia e doxorubicina apresentaram sobrevida superior aos animais tratados apenas com cirurgia (1998 dias contra 414 dias)⁵⁷. A carboplatina adjuvante não teve eficácia superior quando comparada a cirurgia como tratamento único em pacientes com neoplasia em estágio III e grau de malignidade II ou III⁵⁸. O 5-fluoracil pode causar neurotoxicidade fatal em gatas e não deve ser utilizado⁷. A doxorubicina pode ser feita na dose de 25mg/m² ou 1 mg/kg, intravenosa, a cada 21 dias e a ciclofosfamida (50 a 100mg/m², via oral, nos dias 3, 4, 5 e 6 após a doxorubicina).

Tabela 3. Indicação de quimioterapia adjuvante baseado em fatores prognósticos de tumores mamários de cadelas. (Modificado de Sorenmo et al.⁸)

Tamanho Tumoral	Status Nodal	Tipo Tumoral	Grau de Malignidade	Indicação para Quimioterapia
< 3cm	Negativo	Carcinoma	I	Não
> 3cm	Negativo	Carcinoma	Qualquer	Sim
Qualquer	Qualquer	Carcinoma	II ou III	Sim
Qualquer	Positivo	Carcinoma	Qualquer	Sim
Qualquer	Qualquer	Sarcoma	Qualquer	Sim
Qualquer	Qualquer	Carcinoma inflamatório	Qualquer	Sim

Tabela 4. Protocolos quimioterápicos utilizados no tratamento dos tumores mamários. Protocolo 1: 5-Fluoracil (150 mg/m², intravenosa) e ciclofosfamida (100mg/m², intravenosa), semanalmente. Protocolo 2: Doxorubicina 30mg/ m² ou 1mg/ kg, intravenosa (cães menores que 10 kg e gatos). Protocolo 3: Doxorubicina 30mg/ m² ou 1mg/ kg, intravenosa (cães menores que 10 kg e gatos) e carboplatina: 250 a 300 mg/m², via intravenosa, a cada 21 dias. Protocolo 4: Gencitabina: 200mg/m²/via intravenosa, durante 20 minutos, 4 horas antes da Carboplatina (10mg/ kg, via intravenosa, durante 20 minutos). Para todos os protocolos são utilizados de 3 a 6 ciclos.

Dia	Protocolo 1		Protocolo 2		Protocolo 3		Protocolo 4	
	5 Fluoracil	Ciclofosfamida	Doxorubicina	Ciclofosfamida	Doxorubicina	Carboplatina	Gencitabina	Carboplatina
1º	X	X	X		X		X	X
3º ao 6				X				
7º	X (REPETIR CICLO)	X (REPETIR CICLO)					X	
15º						X	X (REPETIR CICLO)	X (REPETIR CICLO)
21º			X (REPETIR CICLO)		X (REPETIR CICLO)			

USO DE INIBIDORES DE COX-2 NO TRATAMENTO DOS TUMORES MAMÁRIOS

Alguns estudos demonstraram aumento da enzima COX-2 em tumores mamários de cadelas e gatas e associaram sua expressão com tumores mais agressivos e piores prognósticos. Mecanismos associados à promoção tumoral, como aumento da angiogênese, inibição da apoptose, modulação da resposta imune, maior capacidade de invasão e metástase, têm sido propostos, baseados em estudos experimentais, para explicar as consequências da super expressão de COX-2,⁵⁹⁻⁶¹.

Nas neoplasias mamárias em cadelas o número de

células marcadas pela COX-2 variou de acordo com a classificação histopatológica (P<0,001). Observou-se baixa expressão para a COX-2 nas células dos adenomas (32,1%). No entanto, verificou-se elevada imunorreatividade nos casos de carcinomas (60,3%) e nas metástases pulmonares¹⁰. Assim, se acredita que cadelas possam beneficiar-se do tratamento com inibidores de COX-2, podendo ser associados ou não à quimioterapia⁶⁰.

O uso do carprofeno (2,2mg/kg/VO/BID ou 4,4mg/kg/VO/SID) é uma opção no tratamento dos carcinomas mamários caninos. Esse fármaco pode ser administrado como agente único ou associado com a quimioterapia convencional (Tabela 5).

Tabela 5. Protocolo de associação de carboplatina com carprofeno para o tratamento de carcinomas mamários em cadelas.

<i>Dia</i>	<i>Carboplatina</i>	<i>Carprofeno</i>
1º	X	Todos os dias do ciclo
22º	Repetir todo o ciclo acima, a cada 21 dias, num total de 3 a 6 vezes.	

<i>Posologia</i>
Carboplatina: 250 a 300mg/ m²/ IV, a cada 21 dias.
Carprofeno: 4,4mg/ kg / VO/ SID, durante todo o tratamento.

OUTRAS POSSIBILIDADES TERAPÊUTICAS

Outras opções terapêuticas vêm sendo avaliadas tanto em gatas como em cadelas. Uma nova formulação de nanopartículas de paclitaxel foi desenvolvida apresentando menor risco de hipersensibilidade (Paccal Vet-CA1), sendo indicada no tratamento de tumores mamários irressecáveis de estágio III, IV e V⁶⁴, contudo não é comercializada no Brasil. A desmopressina, análogo peptídico da vasopressina, usado para o controle de distúrbios hematológicos durante cirurgias, mostrou ser um excelente tratamento adjuvante de

carcinomas mamários de alto grau de malignidade em cadelas, acarretando no aumento da sobrevida de pacientes tratadas com essa medicação⁶⁵. Estudos in vitro utilizando vírus recombinante, como o vírus do sarampo, vem sendo testado em linhagens celulares de tumores mamários caninos com resultados promissores⁶⁶. Estudos com inibidores de tirosina kinase vem sendo realizados em gatas, uma vez que fármacos como Imatinib e Masitinib são bem toleradas nessa espécie, mas sua real eficácia ainda não foi completamente demonstrada^{67,68}.

CARCINOMA INFLAMATÓRIO - COMO RECONHECER ESSE TUMOR E O QUE FAZER?

O carcinoma inflamatório é um tipo tumoral incomum em cadelas, porém quando ocorre é agressivo. Raramente são observados em gatas e sua descrição nessa espécie foi relacionada como manifestação secundária, ou seja, após a realização da mastectomia. Esse tumor pode ser oriundo de qualquer tipo de carcinoma mamário, sendo observados êmbolos tumorais em vasos linfáticos da derme e sempre estará associado a tumores que apresentam sinais clínicos de inflamação, sendo frequentemente observado edema das glândulas mamárias, eritema, endurecimento e espessamento da região acometida, podendo acometer uma ou ambas cadeias mamárias. Linfedema dos membros pélvicos, normalmente, é observado. Esse tumor apresenta rápida evolução e metástases são observadas com frequência, ocorrendo principalmente em linfonodos

inguinais e ilíacos, pulmão, fígado, rim e, em menor frequência, nos ossos. Além disto, é uma neoplasia que provoca muita dor, por isso, é recomendado o emprego de tramadol, carprofeno e gabapentina para promover o controle efetivo do processo doloroso. O diagnóstico dessa neoplasia baseia-se nos achados do exame clínico e histopatológico. O tratamento cirúrgico não é indicado. Alta expressão da enzima COX-2 foi verificada nesses tumores e constatado melhora clínica e aumento da sobrevida em pacientes tratados com inibidores de COX-2. Uma sugestão de tratamento para os carcinomas inflamatórios é o emprego do carprofeno (4,4mg/kg/VO, a cada 24 horas) como agente único ou associado com o docetaxel (30mg/m²/ via intravenosa, a cada 21 dias).

PONTOS CHAVE SOBRE OS TUMORES MAMÁRIOS EM CADELAS E GATAS

- Os tumores mamários de gatas diferem das cadelas tanto em relação ao tipo histológico como ao comportamento natural.
- O diagnóstico precoce é importante para um melhor manejo dos tumores mamários em ambas espécies.
- O tratamento cirúrgico agressivo é especialmente importante em gatas devido a agressividade dos tumores mamários nessa espécie, a fim de proporcionar melhora na sobrevida e qualidade de vida desses animais.
- A castração precoce é a melhor forma de prevenção dos tumores mamários em cadelas e gatas.
- Aumento dos linfonodos regionais nem sempre é observado no momento do diagnóstico e mesmo os linfonodos que apresentam tamanho normal podem conter células tumorais.
- O tamanho tumoral é um importante fator prognóstico para os tumores mamários. Assim como, a presença de metástases em linfonodos regionais e a distância.
- O prognóstico das neoplasias mamárias em gatas frequentemente é desfavorável em virtude da invasão em vasos linfáticos e presença de metástases no momento do diagnóstico.
- Outros marcadores importantes como fatores prognósticos são os receptores hormonais, Ki-67 (marcador de proliferação celular), E-caderina (molécula de adesão celular), fator de crescimento epidermal (EGFR) e a ciclooxygenase-2 (COX-2). Assim, a negatividade dos receptores hormonais, o aumento de expressão do EGFR, o aumento da taxa proliferativa, o aumento de COX-2 e a diminuição da E-caderina estão frequentemente associados com neoplasias mamárias mais agressivas.

REFERÊNCIAS BIBLIOGRÁFICAS

1. Sorenmo, K. Canine mammary gland tumors. Vet. Clin. North Am. Small Anim. Pract. 33, 573–96 (2003).
2. Overley, B., Shofer, F. S., Goldschmidt, M. H., Sherer, D. & Sorenmo, K. U. Association between ovariectomy and feline mammary carcinoma. J. Vet. Intern. Med. 19, 560–3 (2005).
3. Cassali, G.D., Lavalle, G.E., Ferreira, E., Estrela-Lima, A., De Nardi, A.B., Ghever, C., Sobral, R.A., Amorim, R.L., Oliveira, L.O., Sueiro, F.A.R., Beserra, H.E.O., Bertagnolli, A.C., Gamba, C.O., Damasceno, K.A., Campos, C.B., Araujo, M.R., Campos, L.C. R. Consensus for the diagnosis, prognosis and treatment of canine mammary tumors - 2013. Brazilian J. Vet. Pathol. 7, 38–69 (2014).
4. Misdorp, W. in Tumors in Domestic Animals 575–606 (Iowa State Press, 2002). doi:10.1002/9780470376928.ch12
5. Oliveira, L. O. De, Oliveira, R. T. De, Loretti, A. P., Rodrigues, R. & Driemeier, D. Aspectos epidemiológicos da neoplasia mamária canina. Acta Sci. Vet. 31, 105–110 (2003).
6. Filho, J. C. O. et al. Estudo retrospectivo de 1 . 647 tumores mamários em cães. Pesq. Vet. Bras 30, 177–185 (2010).

7. Giménez, F., Hecht, S., Craig, L. E. & Legendre, A. M. Early detection, aggressive therapy: optimizing the management of feline mammary masses. *J. Feline Med. Surg.* 12, 214–24 (2010).
8. Sorenmo, K. U., Worley, D. R. & Goldschmidt, M. H. in *Withrow and MacEwen's Small Animal Clinical Oncology* 538–556 (Elsevier, 2013). doi:10.1016/B978-1-4377-2362-5.00027-X
9. Zappulli, V., De Zan, G., Cardazzo, B., Bargelloni, L. & Castagnaro, M. Feline mammary tumours in comparative oncology. *J. Dairy Res.* 72 Spec No, 98–106 (2005).
10. De Nardi, A., RODASKI, S., ROCHA, N. & FERNANDES, S. in DALECK CR, DE NARDI AB, RODASKI S. *Oncologia em cães e gatos.* 371–383 (Roca, 2009).
11. Egenvall, A. et al. Incidence of and survival after mammary tumors in a population of over 80,000 insured female dogs in Sweden from 1995 to 2002. *Prev. Vet. Med.* 69, 109–27 (2005).
12. Schneider, R., Dorn, C. R. & Taylor, D. O. Factors influencing canine mammary cancer development and post-surgical survival. *J. Natl. Cancer Inst.* 43, 1249–61 (1969).
13. Misdorp, W., Romijn, A. & Hart, A. A. Feline mammary tumors: a case-control study of hormonal factors. *Anti-cancer Res.* 11, 1793–7 (1991).
14. Selman, P. J., van Garderen, E., Mol, J. A. & van den Ingh, T. S. Comparison of the histological changes in the dog after treatment with the progestins medroxyprogesterone acetate and proligestone. *Vet. Q.* 17, 128–33 (1995).
15. Støvring, M., Moe, L. & Glattre, E. A population-based case-control study of canine mammary tumours and clinical use of medroxyprogesterone acetate. *APMIS* 105, 590–6 (1997).
16. Allen, H. L. Feline mammary hypertrophy. *Vet. Pathol.* 10, 501–8 (1973).
17. Prymak, C., McKee, L. J., Goldschmidt, M. H. & Glickman, L. T. Epidemiologic, clinical, pathologic, and prognostic characteristics of splenic hemangiosarcoma and splenic hematoma in dogs: 217 cases (1985). *J. Am. Vet. Med. Assoc.* 193, 706–12 (1988).
18. Ware, W. A. & Hopper, D. L. Cardiac tumors in dogs: 1982-1995. *J. Vet. Intern. Med.* 13, 95–103 (1999).
19. Cooley, D. M. et al. Endogenous gonadal hormone exposure and bone sarcoma risk. *Cancer Epidemiol. Biomarkers Prev.* 11, 1434–40 (2002).
20. Torres de la Riva, G. et al. Neutering dogs: effects on joint disorders and cancers in golden retrievers. *PLoS One* 8, e55937 (2013).
21. Smith, A. N. The role of neutering in cancer development. *Vet. Clin. North Am. Small Anim. Pract.* 44, 965–75 (2014).
22. Zink, M. C. et al. Evaluation of the risk and age of onset of cancer and behavioral disorders in gonadectomized Vizslas. *J. Am. Vet. Med. Assoc.* 244, 309–19 (2014).
23. Sonnenschein, E. G., Glickman, L. T., Goldschmidt, M. H. & McKee, L. J. Body conformation, diet, and risk of breast cancer in pet dogs: a case-control study. *Am. J. Epidemiol.* 133, 694–703 (1991).
24. Pérez Alenza, D., Rutteman, G. R., Peña, L., Beynen, A. C. & Cuesta, P. Relation between habitual diet and canine mammary tumors in a case-control study. *J. Vet. Intern. Med.* 12, 132–9 (1998).

25. Nunes, G. D. L., Filgueira, F. G. F., Paula, V. V. de, Reis, P. F. C. da C. & Filgueira, K. D. Mammary neoplasias in domestic female cats: possible influence of the diet on the etiology. *Rev. Bras. Hig. e Sanidade Anim.* 8, 11–18 (2014).
26. Sorenmo, K. U., Rasotto, R., Zappulli, V. & Goldschmidt, M. H. Development, anatomy, histology, lymphatic drainage, clinical features, and cell differentiation markers of canine mammary gland neoplasms. *Vet. Pathol.* 48, 85–97 (2011).
27. LANA, S. E., RUTTEMAN, G. R. & WITHROW, S. J. in *SMALL ANIMAL CLINICAL ONCOLOGY* 619–636 (WITHROW & MACEWEN'S, 2007).
28. Owen, L. N. TNM classification of tumours in domestic animals. (WHO, 1980).
29. Tagawa, M., Kanai, E., Shimbo, G., Kano, M. & Kayanuma, H. Ultrasonographic evaluation of depth-width ratio (D/W) of benign and malignant mammary tumors in dogs. *J. Vet. Med. Sci.* 78, 521–4 (2016).
30. Magalhães, A. M., Ramadinha, R. R., Barros, C. S. L. & Peixoto, P. V. Estudo comparativo entre citopatologia e histopatologia no diagnóstico de neoplasias caninas. *Pesqui. Veterinária Bras.* 21, 23–32 (2001).
31. ZUCCARI, D. A. P. de C., SANTANA, A. E. & ROCHA, N. S. Correlação entre a citologia aspirativa por agulha fina e a histologia no diagnóstico de tumores mamários de cadelas. *Brazilian J. Vet. Res. Anim. Sci.* 38, 38–41 (2001).
32. Goldschmidt, M., Peña, L., Rasotto, R. & Zappulli, V. Classification and grading of canine mammary tumors. *Vet. Pathol.* 48, 117–31 (2011).
33. Dowsett, M. et al. Assessment of Ki67 in breast cancer: recommendations from the International Ki67 in Breast Cancer working group. *J. Natl. Cancer Inst.* 103, 1656–64 (2011).
34. Elston, C. W. & Ellis, I. O. Pathological prognostic factors in breast cancer. I. The value of histological grade in breast cancer: experience from a large study with long-term follow-up. *Histopathology* 19, 403–10 (1991).
35. Peña, L., De Andrés, P. J., Clemente, M., Cuesta, P. & Pérez-Alenza, M. D. Prognostic value of histological grading in noninflammatory canine mammary carcinomas in a prospective study with two-year follow-up: relationship with clinical and histological characteristics. *Vet. Pathol.* 50, 94–105 (2013).
36. MacEwen, E. G. et al. Evaluation of effects of levamisole and surgery on canine mammary cancer. *J. Biol. Response Mod.* 4, 418–26 (1985).
37. Stratmann, N., Failing, K., Richter, A. & Wehrend, A. Mammary tumor recurrence in bitches after regional mastectomy. *Vet. Surg.* 37, 82–6 (2008).
38. Ito, T. et al. Prognosis of malignant mammary tumor in 53 cats. *J. Vet. Med. Sci.* 58, 723–6 (1996).
39. Andrew Novosad, C. Principles of treatment for mammary gland tumors. *Clin. Tech. Small Anim. Pract.* 18, 107–109 (2003).
40. Kristiansen, V. M. et al. Effect of ovariectomy at the time of tumor removal in dogs with benign mammary tumors and hyperplastic lesions: a randomized controlled clinical trial. *J. Vet. Intern. Med.* 27, 935–42 (2013).
41. Kristiansen, V. M. et al. Effect of Ovariectomy at the Time of Tumor Removal in Dogs with Mammary Carcinomas: A Randomized Controlled Trial. *J. Vet. Intern. Med.* 30, 230–41 (2016).
42. Hayes, H. M., Milne, K. L. & Mandell, C. P. Epidemiological features of feline mammary carcinoma. *Vet. Rec.* 108, 476–9 (1981).

43. Rutteman, G. R. & Misdorp, W. Hormonal background of canine and feline mammary tumours. *J. Reprod. Fertil. Suppl.* 47, 483–7 (1993).
44. Beserra, H. E. O. et al. Metastasis of Mammary Carcinoma in Bitches: Evaluation of the Sentinel Lymph Node Technique. *Adv. Breast Cancer Res.* 05, 58–65 (2016).
45. Jacobsen, J. O. & Eggers, C. Primary lymphoedema in a kitten. *J. Small Anim. Pract.* 38, 18–20 (1997).
46. Pereira, C. T., Luiz Navarro Marques, F., Williams, J., Wladimir De Martin, B. & Primo Bombonato, P. ^{99m}Tc-labeled dextran for mammary lymphoscintigraphy in dogs. *Vet. Radiol. Ultrasound* 49, 487–91 (2008).
47. Pinheiro, L. G. P. et al. Hemosiderin: a new marker for sentinel lymph node identification. *Acta cirúrgica Bras. / Soc. Bras. para Desenvolv. Pesqui. em Cir.* 24, 432–6 (2009).
48. Tuohy, J. L., Milgram, J., Worley, D. R. & Dernell, W. S. A review of sentinel lymph node evaluation and the need for its incorporation into veterinary oncology. *Vet. Comp. Oncol.* 7, 81–91 (2009).
49. Pinheiro, L. G. P. et al. Estudo experimental de linfonodo sentinela na mama da cadela com azul patente e Tecnécio Tc99m. *Acta Cir. Bras.* 18, 545–552 (2003).
50. Patsikas, M. N. et al. The lymph drainage of the neoplastic mammary glands in the bitch: a lymphographic study. *Anat. Histol. Embryol.* 35, 228–34 (2006).
51. Karayannopoulou, M., Kaldrymidou, E., Constantinidis, T. C. & Dessiris, A. Adjuvant post-operative chemotherapy in bitches with mammary cancer. *J. Vet. Med. A. Physiol. Pathol. Clin. Med.* 48, 85–96 (2001).
52. Marconato, L., Lorenzo, R. M., Abramo, F., Ratto, A. & Zini, E. Adjuvant gemcitabine after surgical removal of aggressive malignant mammary tumours in dogs. *Vet. Comp. Oncol.* 6, 90–101 (2008).
53. Lavallo, G. E., De Campos, C. B., Bertagnolli, A. C. & Cassali, G. D. Canine malignant mammary gland neoplasms with advanced clinical staging treated with carboplatin and cyclooxygenase inhibitors. *In Vivo* 26, 375–9 (2012).
54. RODASKI, S. & NARDI, A. B. in *QUIMIOTERAPIA ANTINEOPLÁSICA EM CÃES E GATOS* 96–109 (Med Vet, 2008).
55. Jeglum, K. A., DeGuzman, E. & Young, K. M. Chemotherapy of advanced mammary adenocarcinoma in 14 cats. *J. Am. Vet. Med. Assoc.* 187, 157–60 (1985).
56. Mauldin, G. N., Matus, R. E., Patnaik, A. K., Bond, B. R. & Mooney, S. C. Efficacy and toxicity of doxorubicin and cyclophosphamide used in the treatment of selected malignant tumors in 23 cats. *J. Vet. Intern. Med.* 2, 60–5 (1988).
57. McNeill, C. J. et al. Evaluation of adjuvant doxorubicin-based chemotherapy for the treatment of feline mammary carcinoma. *J. Vet. Intern. Med.* 23, 123–9 (2009).
58. De Campos, C. B., Nunes, F. C., Lavallo, G. E. & Cassali, G. D. Use of surgery and carboplatin in feline malignant mammary gland neoplasms with advanced clinical staging. *In Vivo* 28, 863–6 (2014).
59. Doré, M., Lanthier, I. & Sirois, J. Cyclooxygenase-2 expression in canine mammary tumors. *Vet. Pathol.* 40, 207–12 (2003).
60. Millanta, F., Citi, S., Della Santa, D., Porciani, M. & Poli, A. COX-2 expression in canine and feline invasive mammary carcinomas: correlation with clinicopathological features and prognostic molecular markers. *Breast Cancer Res. Treat.* 98, 115–20 (2006).
61. Lavallo, G. E., Bertagnolli, A. C., Tavares, W. L. F. & Cassali, G. D. Cox-2 expression in canine mammary carcino-

mas: correlation with angiogenesis and overall survival. *Vet. Pathol.* 46, 1275–80 (2009).

62. Tamura, D., Saito, T., Murata, K., Kawashima, M. & Asano, R. Celecoxib exerts antitumor effects in canine mammary tumor cells via COX-2-independent mechanisms. *Int. J. Oncol.* 46, 1393–404 (2015).

63. Borrego, J. F., Cartagena, J. C. & Engel, J. Treatment of feline mammary tumours using chemotherapy, surgery and a COX-2 inhibitor drug (meloxicam): a retrospective study of 23 cases (2002-2007)*. *Vet. Comp. Oncol.* 7, 213–21 (2009).

64. Khanna, C., Rosenberg, M. & Vail, D. M. A Review of Paclitaxel and Novel Formulations Including Those Suitable for Use in Dogs. *J. Vet. Intern. Med.* 29, 1006–12 (2012).

65. Hermo, G. A. et al. Effect of adjuvant perioperative desmopressin in locally advanced canine mammary carcinoma and its relation to histologic grade. *J. Am. Anim. Hosp. Assoc.* 47, 21–7 (2011).

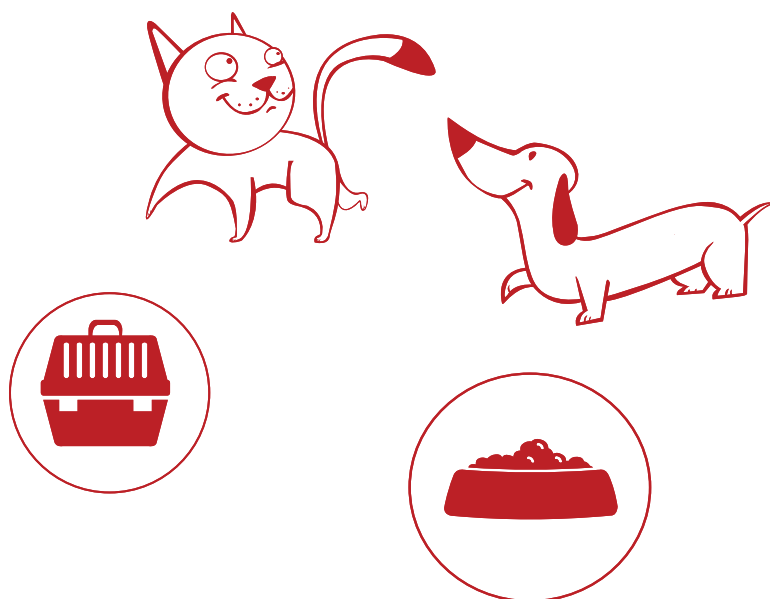
66. Shoji, K. et al. Development of new therapy for canine mammary cancer with recombinant measles virus. *Mol. Ther. — Oncolytics* 3, 15022 (2016).

67. Bellamy, F., Bader, T., Moussy, A. & Hermine, O. Pharmacokinetics of masitinib in cats. *Vet. Res. Commun.* 33, 831–7 (2009).

68. Morris, J. Mammary tumours in the cat: size matters, so early intervention saves lives. *J. Feline Med. Surg.* 15, 391–400 (2013).

69. Pérez-Alenza, M. D., Jiménez, Á., Nieto, A. I. & Peña, L. First description of feline inflammatory mammary carcinoma: clinicopathological and immunohistochemical characteristics of three cases. *Breast Cancer Res.* 6, R300 (2004).

70. de M Souza, C. H., Toledo-Piza, E., Amorin, R., Barboza, A. & Tobias, K. M. Inflammatory mammary carcinoma in 12 dogs: clinical features, cyclooxygenase-2 expression, and response to piroxicam treatment. *Can. Vet. Journal. La Rev. vétérinaire Can.* 50, 506–10 (2009).



Carproflan

Carprofeno



• Indicações:

Antiinflamatório, analgésico e antitérmico para cães.

• Posologia e modo de usar:

- Dose: 2,2 mg por quilograma de peso do animal a cada 12 horas ou 4,4 mg por quilograma de peso do animal, a cada 24 horas, durante 14 dias.
 - 1 comprimido de Carproflan 25 mg para cada 10 kg de peso, a cada 12 horas, por 14 dias.
 - 1 comprimido de Carproflan 75 mg para cada 30 kg de peso, a cada 12 horas, por 14 dias.
 - 1 comprimido de Carproflan 100 mg para cada 40 kg de peso, a cada 12 horas, por 14 dias.
- Obs: A medicação pode ser fornecida a cada 24 horas com a dose dobrada – vide abaixo a tabela de doses.

• Apresentações:
















– Carproflan 25 mg, Carproflan 75 mg e Carproflan 100 mg cartucho contendo 14 comprimidos palatáveis e bissulcados.

• Características e Benefícios:

- Segurança comprovada para uso prolongado.
- Excelente efeito em processos degenerativos das articulações e em neoplasias.
- Fácil administração: comprimidos palatáveis e bissulcados.

• Tabela de Doses:



Peso do cão	Carproflan – 2,2 mg/kg - 12/12h			Carproflan – 4,4 mg/kg - 24/24h		
	25 mg	75 mg	100 mg	25 mg	75 mg	100 mg
5 Kg	½ cp 	—	—	1 cp 	—	—
10 Kg	1 cp 	—	—	2 cp 	—	½ cp 
15 Kg	1+ ½ cp 	½ cp 	—	—	1 cp 	—
20 Kg	—	—	½ cp 	—	—	1 cp 
30 Kg	—	1 cp 	—	—	2 cp 	1+ ½ cp 
40 Kg	—	—	1 cp 	—	—	1+ ¾ cp 

> 40 Kg Administrar uma associação adequada *doses ajustadas

Cronidor



Cloridrato de Tramadol

• Indicações:

Alívio da dor de grau moderado a intenso, de caráter agudo ou crônico nos cães e gatos.

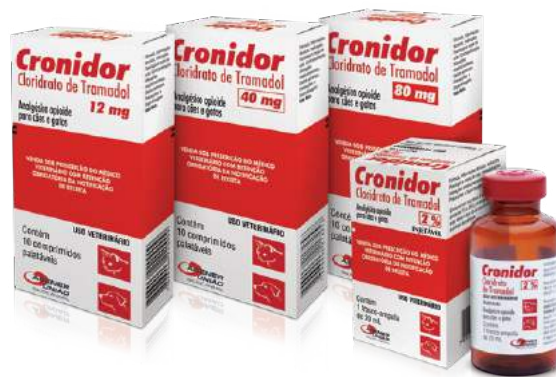• Posologia e modo de usar:

– 1 a 2 mg por quilograma de peso do animal, a cada 6 a 8 horas durante 3 a 5 dias ou a critério do médico veterinário.

Obs: A dose também poderá ser ajustada a critério do médico veterinário.

• Apresentações:

- Cronidor 12 mg – cartucho contendo 10 comprimidos
- Cronidor 40 mg – cartucho contendo 10 comprimidos
- Cronidor 80 mg – cartucho contendo 10 comprimidos
- Cronidor Injetável 2% - frasco contendo 20 ml



• Características e Benefícios:

- Uso para o tratamento da dor aguda ou crônica em cães e gatos.
- Analgesia comparada à da morfina em doses equipotentes.
- Potencializa o efeito analgésico dos anti-inflamatórios.
- Fácil administração: comprimidos palatáveis e bissulcados.

• Tabela de Doses:

Cronidor 12 mg	1 mg/kg	2 mg/kg
3 Kg	¼ cp	½ cp
6 Kg	½ cp	1 cp
12 Kg	1 cp	–

Cronidor 40 mg	1 mg/kg	2 mg/kg
5 Kg	–	¼ cp
10 Kg	¼ cp	½ cp
20 Kg	½ cp	1 cp
30 Kg	¾ cp	1 ½ cp
40 Kg	1 cp	2 cp

Cronidor 80 mg	1 mg/kg	2 mg/kg
10 Kg	–	¼ cp
20 Kg	¼ cp	½ cp
30 Kg	½ cp*	¾ cp
40 Kg	½ cp	1 cp
50 Kg	1 cp*	1 ¼ cp
60 Kg	1 ¼ cp*	1 ½ cp

*doses aproximadas



www.agener.com.br
SAC 0800 7011799

Material dirigido direto e unicamente a profissionais médicos veterinários e equipe de vendas