

## Regepil® - Estudos Clínicos de Eficácia e Segurança em Cães e Gatos

### Introdução

A pele é o maior e um dos mais complexos órgãos do corpo, representando a principal barreira protetora do organismo e essencial para a sobrevivência (De Nardi et al., 2004). As lesões de pele, particularmente as feridas, possuem grande importância clínica em função da alta frequência com que ocorrem além da possibilidade de resultar em infecções e assim refletir no aumento do custo dos tratamentos (Souza, 1989 apud Wouk et al., 1998). As feridas, em especial as que acometem a camada dérmica, afetam a fisiologia da pele e são definidas de acordo com a perda tecidual, que pode atingir a derme de forma completa ou incompleta e, ainda, podendo chegar ao tecido subcutâneo (Isaac, 2010).

A cicatrização tem por finalidade a cura das feridas e consiste em uma perfeita e coordenada cascata de eventos celulares e moleculares que interagem para que ocorra a reconstituição do tecido (Mandelbaum et al., 2003). O processo de cicatrização é dividido em 3 fases: inflamatória, proliferativa e de remodelação. A fase inflamatória é caracterizada pelo recrutamento de leucócitos (neutrófilos e macrófagos) para o local da lesão. Na fase proliferativa, que apresenta um tempo estimado de 5 a 20 dias, ocorre a migração de queratinócitos, fibroblastos e células endoteliais, resultando na nova epitelização com formação de tecido de granulação e neovascularização. Por fim, na fase de maturação, o excesso de colágeno é degradado e várias enzimas proteolíticas levam ao reparo tecidual (BERTONE, 1989; MORI, 2004 apud OLIVEIRA JUNIOR, 2010).

A pseudocicatrização pode ocorrer após a epitelização e aposição das margens da pele, porém sem apropriada deposição de colágeno entre a epiderme. Neste caso, a ferida terá menor tensão e estará sujeita a deiscência prematura após a remoção dos pontos de sutura. Em gatos, este quadro é comum,

pelo fato da formação de tecido de granulação ser mais lenta comparada aos cães, onde a diferença é em torno de 7,5 dias em cães e 19 dias em gatos. A tensão da ferida em gatos em relação aos cães também é menor em cerca de 50% (DeWeerd et al., 2011).



A cicatrização é um processo fisiológico e normalmente não requer qualquer intervenção, apesar disso, as feridas podem causar desconforto, além de serem propensas à infecção e outras complicações. Em casos de procedimentos cirúrgicos, os retalhos cutâneos resultantes ou mesmo a sutura simples, decorrentes de uma excisão ampla, como por exemplo, a remoção cirúrgica de mastocitomas, causam em geral grande preocupação no período pós-operatório, demandando cuidados intensos com a cicatrização das suturas por um período de até 30 dias.

Por tais motivos, muitos agentes e procedimentos têm sido testados de forma a estimular ou acelerar a cicatrização de feridas, principalmente devido à variabilidade das feridas e características individuais dos pacientes (KARAYANNOPOULOU et al., 2011).

A ketanserina é um antagonista dos receptores

de serotonina 5-HT<sub>2</sub> que aumenta a microvascularização e proporciona uma resposta inflamatória mais efetiva na fase inicial da cicatrização, ampliando a ativação de macrófagos para um controle maior da ferida.

O asiaticosídeo, um composto isolado da *Centella asiática*, age principalmente nos fibroblastos nas fases de proliferação e remodelamento, estimulando a síntese de colágeno tipo I e equilibrando a maturação da rede de fibras de colágeno, promovendo uma cicatrização mais rápida e com maior suporte às forças de tensão.

Assim, segue abaixo a compilação dos dados de estudos clínicos de eficácia e segurança conduzidos em uma formulação cicatrizante de uso tópico (spray) à base de asiaticosídeo 0,2% e tartarato de ketanserina 0,345% (produto **Regepil** - Ourofino Saúde Animal).

### Avaliação da atividade cicatrizante de Regepil® em modelo de úlceras cutâneas em ratos diabéticos.

Estudo conduzido em parceria com a empresa Eleve e com o Departamento de Clínica Médica da Faculdade de Medicina de Ribeirão Preto (SP).

#### Objetivo

Este estudo tem como objetivo avaliar o índice de fechamento de feridas, bem como o processo cicatricial e inflamatório de animais diabéticos contendo úlceras obtidas com auxílio de um "punch", sob tratamento com os princípios ativos asiaticosídeo e ketanserina (aplicados isoladamente); e o medicamento contendo ambos ativos associados (asiaticosídeo e ketanserina) em comparação com o grupo tratado com o medicamento atualmente utilizado na clínica veterinária (Alantol® - associação de alantoína e óxido de zinco).

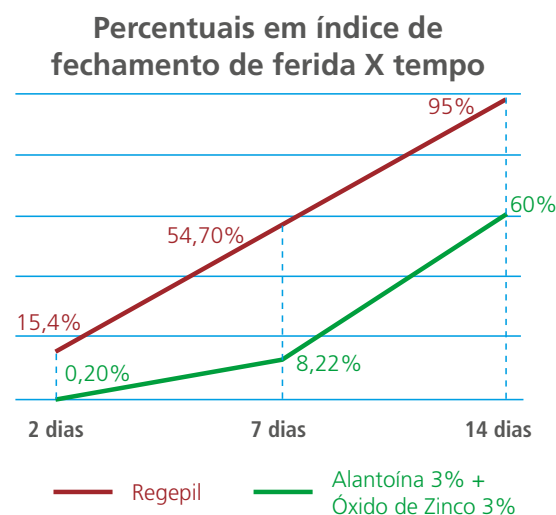
#### Metodologia

Para o estudo, foram utilizados 112 ratos Wistar machos, que foram divididos em 4 grupos (28 animais com 2 úlceras cada), tratados com 4 formulações distintas, sendo: uma a base de alantoína 3% e óxido de zinco 3%; uma a base de asiaticosídeo 0,2%; uma a base de tartarato de ketanserina 0,345%; e uma contendo a associa-

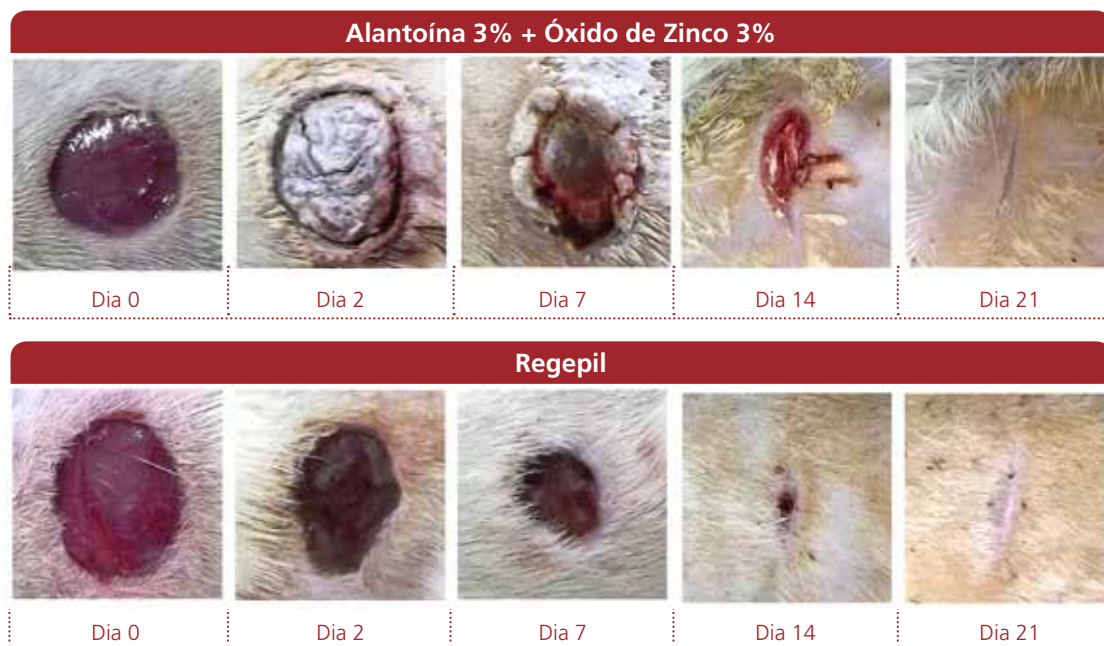ção entre asiaticosídeo 0,2% e tartarato de ketanserina 0,345% (produto **Regepil**). Os animais foram tratados 2 vezes ao dia por via tópica (início da manhã e final da tarde) e as feridas foram mantidas sem curativo. Observou-se o comportamento dos diferentes tratamentos com 2, 7, 14 e 21 dias após a excisão cirúrgica. Considerou-se os parâmetros para avaliação da progressão do fechamento das feridas por meio da observação clínica das mesmas, medição da área lesada e cálculo do índice de fechamento, além da utilização de recursos histológicos e bioquímicos, para se tentar propor as vias ou benefícios de cada formulação ao longo do processo.

#### Resultados

Os resultados desse estudo demonstraram que o produto **Regepil** apresenta superioridade na taxa de fechamento das feridas quando comparado com a formulação à base de alantoína e óxido de zinco, onde em 2 dias de tratamento, a porcentagem de fechamento foi de 15,4% contra 0,20%; em 7 dias de tratamento o fechamento foi de 54,70% contra 8,22%, já aos 14 dias o fechamento passa para 95% com o uso de **Regepil** frente ao valor de 60% com a utilização da formulação à base de alantoína e óxido de zinco. Dados histológicos avaliados neste estudo, demonstraram superioridade dos ativos ketanserina e asiaticosídeo (**Regepil**) em todos os momentos com relação a angiogênese, presença de infiltrado inflamatório e produção de colágeno, bem como uma maior estruturação das fibras de colágeno a partir do dia 7.



Avaliação da atividade cicatrizante do produto Regepil em modelo de úlceras cutâneas em ratos diabéticos.



Imagens do fechamento das feridas tratadas com as formulações a base de Alantoína 3% + Óxido de Zinco% e de Asiaticosídeo 0,2% e Tartarato de Ketanserina 0,345% (produto Regepil).

### Conclusão

Assim, com base nos resultados obtidos, é possível concluir que ambos os princípios ativos presentes na formulação do produto **Regepil** desempenham atividades características do processo de cicatrização cutânea, confirmando a eficácia do produto e possibilitando sua indicação para a estimulação da cicatrização de feridas.

### Estudo Termográfico no Uso de Retalhos Cutâneos Pediculados.

Estudo conduzido sob a responsabilidade da Prof<sup>a</sup>. Dr<sup>a</sup>. Julia Maria Matera e da Doutoranda Samantha Rios, no Departamento de Cirurgia da Faculdade de Medicina Veterinária e Zootecnia (FMVZ/USP-SP).

### Objetivo

O objetivo do estudo foi avaliar a ação e eficácia do produto **Regepil** frente à evolução pós-operatória de feridas cirúrgicas e retalhos cutâneos pediculados, em cães que sofreram excisão cirúrgica de mastocitoma, por meio da obtenção e análise de imagens infravermelhas. O tratamento das feridas cirúrgicas com **Regepil** foi comparado ao tratamento com Trofodermin<sup>®</sup> (formulação em creme à base de neomicina 5 mg e clostebol 5 mg), usualmente utilizado no Hospital Veterinário (FMVZ/USP).

### Metodologia

Todos os animais selecionados para o estudo foram submetidos a intervenção cirúrgica para ressecção de mastocitoma seguido de técnica de reconstrução por retalho pediculado quando necessário. Para o grupo controle, foram selecionados 09 animais que receberam o tratamento padrão estabelecido no Hospital Veterinário (FMVZ/USP), com o produto Trofodermin<sup>®</sup>, e 08 animais que receberam o tratamento com o produto **Regepil**. Os produtos foram aplicados por meio de bandagem e/ou diretamente na ferida durante o pós-operatório imediato T0, nos tempos T1, T2, T3 (2<sup>o</sup> ao 15<sup>o</sup> dia) e T4 (19<sup>o</sup> ao 21<sup>o</sup> dia) após a cirurgia. Durante todas as trocas de curativos foram obtidas imagens termográficas e o padrão da ferida cirúrgica, de modo a acompanhar a evolução em diferentes fases da recuperação do tecido.

### Resultados

O estudo demonstrou que os animais do grupo tratado com **Regepil** apresentaram menor número absoluto de deiscência de ferida cirúrgica, que aparentemente o tecido de granulação se desenvolveu com maior rapidez e que 40% desses animais apresentaram antecipação da retirada de pontos. Vale ressaltar que 62,5% dos animais tratados com **Regepil** receberam al-

gum tipo de tratamento quimioterápico, o que em geral retarda processos de cicatrização de feridas, e gera mais casos de deiscência e/ou infecções.

Em comparação termográfica, o tratamento com **Regepil** permitiu que os retalhos cutâneos atingissem a temperatura próxima a da corpórea (38°C) precocemente em relação ao outro tratamento. Além disso, o produto foi considerado de fácil aplicação. Na retirada das bandagens não houve aderência ou manifestação de dor e os animais não apresentaram sinais de infecção da ferida cirúrgica. Esses dados complementares reforçam a eficácia de que o produto **Regepil** foi eficaz em estimular o processo de cicatrização de feridas cutâneas, mesmo para aqueles animais com comprometimento do processo de cicatrização fisiológico.

### Estudos para avaliação da segurança clínica do produto Regepil®.

Os estudos de segurança clínica de **Regepil** foram conduzidos em cães e gatos, adultos e filhotes, em parceria com o Centro de Tecnologia Animal Ltda. (Domingos Martins (ES)) e com o Centro de Pesquisa em Animais do Brasil Ltda. (Amparo (SP)).

Para a realização dos estudos utilizaram-se 20 cães e 20 gatos adultos e 20 cães e 20 gatos filhotes (a partir dos 2 meses de idade). Em todos os testes, os animais foram divididos em 2 grupos que receberam durante 30 dias consecutivos, 03 (três) administrações pela via tópica (spray) de solução fisiológica (grupo Controle) e do produto **Regepil** (grupo Tratado) em duas regiões tricotomizadas, sendo que em uma delas foi realizado um raspado superficial. Durante os períodos (D-7, D0, D+3, D+7, D+14, D+21, D+31 e D+35) de cada estudo, os animais foram submetidos a exames clínicos e laboratoriais, sendo também avaliados quanto ao local de aplicação dos produtos e a possíveis reações de dor, eritema, descamação, alopecia.

Constatou-se que durante os estudos, não foram observadas alterações clínicas, laboratoriais, sinais de toxicidade e/ou eventos adversos no local de aplicação, que pudessem ser relacionadas à administração do produto. Desta forma, com base nos resul-

tados obtidos dos estudos, pode-se concluir que o produto **Regepil** administrado pela via tópica, 3 vezes ao dia, durante 30 dias consecutivos é seguro para uso em cães e gatos adultos e filhotes.

### Referências Bibliográficas

DE NARDI, A.B.; RODASKI, S.; SOUSA, R.S.; BAUDI, D.L.K.; CASTRO, J.H.T. Cicatrização Secundárias em Feridas Dermopidérmicas tratadas com ácidos graxos essenciais, vitaminas A e E, lecitina de soja e iodo polivinilpirrolidona em cães. *Archives of Veterinary Science*, v.9, n.1, p.1-16, 2004.

WOUK APPF, DINIZ JM, CIRIO SM, DOS SANTOS H, BALTAZAR EL, ACCO A. Estudo comparativo com outros agentes promotores da cicatrização da pele em suínos: aspectos clínicos, histopatológicos e morfométricos. *Arch. Vet. Scienc.*, v. 3, n. 1, p. 31-37, 1998.

ISAAC, C., DE LADEIRA, P. R. S., DO RÊGO, F. M. P., ALDUNATE, J. C. B., & FERREIRA, M. C. Processo de cura das feridas: cicatrização fisiológica. *Revista de Medicina*, v.89 n.3/4, p.125-131, 2010.

MANDELBAUM, S. H., DI SANTIS, É. P., & MANDELBAUM, M. H. S. A. Cicatrização: conceitos atuais e recursos auxiliares-Parte II Cicatrization: current concepts and auxiliary resources Par II. *An Bras Dermatol*, v. 78, n. 5, p. 525-542, 2003.

DE OLIVEIRA JUNIOR, L. A. T. Efeitos do uso tópico de óleo de semente de girassol (*Helianthus annuus*) em feridas cutâneas experimentalmente induzidas em equinos, 2010.

DE WEERD, L. ; MERCER, J.B; WEUM, S. Dynamic Infrared Thermography. *Clinic and Plastic Surgery*, v.38, p.277-292, 2011.

KARAYANNOPOULOU, M., TSIOLI, V., LOUKOPOULOS, P., ANAGNOSTOU, T. L., GIANNAKAS, N., SAVVAS, I., & KALDRYMIDOU, E. Evaluation of the effectiveness of an ointment based on Alkannins/Shikonins on second intention wound healing in the dog. *Canadian Journal of Veterinary Research*, v. 75, n. 1, p. 42-48, 2011.



**ourofino**  
saúde animal